Pour citer cet article : Di Marco L, et al. Rhinosinusite fongique allergique : un diagnostic à évoquer. Presse Med. (2018), https://doi.org/10.1016/j.lpm.2018.04.010

Presse Med. 2018; ▯▯: ▯▯▯
en ligne sur / *on line on*
www.em-consulte.com/revue/lpm
www.sciencedirect.com

Rhinosinusite fongique allergique : un diagnostic à évoquer

Lucy Di Marco [1], Kevin Pujo [2], Damien Molly [3], André Boibieux [4], Aicha Ltaïef-Boudrigua [1]

Reçu le 26 avril 2016
Accepté le 4 avril 2018
Disponible sur internet le :

1. Radiologie neuro-ORL et ostéo-articulaire, hôpital Edouard-Herriot, pavillon B, 5, place d'Arsonval, 69437 Lyon cedex 03, France
2. Centre hospitalier de Valence, service d'ORL et chirurgie cervical faciale, 179, boulevard Maréchal-Juin, 26000 Valence, France
3. Plateau technique de biologie, service d'anatomie et cytologie pathologiques, 2, rue Angélique-Ducoudray, 21079 Dijon, France
4. Hôpital de la Croix-Rousse, maladies infectieuses et tropicales, 103, Grande-Rue de la Croix-Rousse, 69004 Lyon, France

Correspondance :
Lucy Di Marco, Radiologie neuro-ORL et ostéo-articulaire, hôpital Edouard-Herriot, pavillon B, 5, place d'Arsonval, 69437 Lyon cedex 03, France.
lucy.di-marco@chu-lyon.fr

Points clés

Parmi les infections fongiques nasosinusiennes, la rhinosinusite fongique allergique est une pathologie relativement rare, récemment individualisée et peu connue.
L'association et l'interprétation combinée du scanner (comblements hétérogènes hyperdenses et diffus des cavités rhinosinusiennes, avec expansions des parois osseuses sinusiennes d'aspect « soufflé ») et de l'IRM (caractère extensif et lésions en hyposignal T1 et T2, avec aspect cérébriforme du processus fongique) permettent d'évoquer le diagnostic.
Il est important de distinguer les formes les plus typiques de rhinosinusite fongique allergique et les quelques présentations inhabituelles.
Les principaux diagnostics différentiels sont représentés essentiellement par les autres formes d'infections fongiques nasosinusiennes, dont la prise en charge thérapeutique et le pronostic sont différents.

Key points

Allergic fungal rhinosinusitis: A diagnosis to evoke

Among fungal infections of the nasal sinuses, allergic fungal rhinosinusitis is a recently described, relatively rare and little known pathology.
Its diagnosis is based on: clinical criteria (it occurs in young immunocompetent patients, often associated with bilateral nasosinusal polyposis); pathological criteria (allergic mucin: eosinophilic mucus without invasion of the sinusal mucosa and observation of fungal hyphae on surgical

© 2018 Elsevier Masson SAS. Tous droits réservés.

ARTICLE IN PRESS

Pour citer cet article : Di Marco L, et al. Rhinosinusite fongique allergique : un diagnostic à évoquer. Presse Med. (2018), https://doi.org/10.1016/j.lpm.2018.04.010

samples); biological criteria (hypereosinophilia, total and specific antifungal IgE); and radiological criteria.
The combination of tomodensitometry (heterogeneous hyperdense and diffuse filling of nasosinusal cavities with expanded borders and a distended appearance of the bony wall), and MRI scan (extensive character and lesional signal [hypo and asignal T1 and T2], and cerebriform aspect of the fungal process) strongly suggests the diagnosis.
It is important to distinguish the most typical forms, as well as unusual forms of allergic fungal rhinosinusitis.
Main differential diagnoses are represented by other forms of fungal nasosinusal infections with different treatment and prognosis.

Introduction

Décrite pour la première fois dans les années 1970 en tant qu'aspergillose des sinus paranasaux (« aspergillosis of the paranasal sinuses »), le terme de sinusite aspergillaire allergique est employé en 1983 par Katzenstein [1]. Du fait, d'une atteinte des cavités nasales, le terme de rhinosinusite fongique allergique (RSFA) doit être préféré.

La RSFA est une pathologie rare avec d'importantes variations géographiques, environnementales et socio-économiques. En effet, une étude de cohorte rétrospective réalisée en Caroline du Sud rapporte de plus faibles revenus, un moindre accès aux soins primaires et des marqueurs de sévérité plus importants chez les patients atteints de RSFA par comparaison avec les autres formes de rhinosinusites fongiques (RSF) [2]. La RSFA est en outre plus fréquente dans les zones humides tropicales, probablement du fait de conditions favorables à la prolifération des espèces fongiques. Elle représente environ 6 à 9 % des rhinosinusites chroniques nécessitant un traitement chirurgical [3] et 12 % des patients atteints de polypose nasosinusienne [4].

Elle reste une entité nosologique encore mal définie. Elle a été décrite par analogie à l'aspergillose broncho-pulmonaire allergique (ABPA) mieux connue, de par leurs similitudes cliniques et histopathologiques.

Elle correspond à une atteinte sinusienne chronique, sur un terrain immunocompétent, initiée par une infection fongique, le plus souvent aspergillaire, et entretenue par une réaction immunitaire inadaptée, responsables de la formation de la mucine allergique caractéristique de la RSFA.

Le diagnostic repose sur des éléments cliniques souvent aspécifiques, des sérologies fongiques, une analyse anatomopathologique de prélèvements locaux, et l'aspect radiologique.

La RSFA a en effet une présentation spécifique en imagerie pouvant orienter rapidement le diagnostic et le traitement [5]. Il nous a donc paru intéressant de réaliser une mise au point sur cette pathologie ainsi que sur l'importance de l'imagerie, afin de la distinguer des autres formes d'infections fongiques nasosinusiennes, du fait d'une prise en charge et d'un pronostic différents.

Définition des rhinosinusites fongiques et aspects cliniques de la RSFA

Définition des rhinosinusites fongiques

Il existe deux grandes catégories de rhinosinusites fongiques (RSF) :

- la forme non-invasive, divisée en deux sous catégories :
  - la « balle fongique » ;
  - la RSFA ;
- la forme invasive, divisée en trois sous-catégories :
  - RSF aiguë invasive ;
  - RSF chronique invasive ;
  - RSF chronique invasive granulomateuse.

Aspects cliniques de la RSFA

La RSFA touche le sujet immunocompétent avec un terrain atopique retrouvé dans près de 70 % des cas. Il s'agit le plus souvent du sujet jeune.

Elle peut s'associer à une atteinte broncho-pulmonaire (ABPA) qu'il conviendra de rechercher.

Les symptômes sont ceux d'une rhinosinusite chronique banale : douleurs sinusiennes (le plus souvent maxillaires), anosmie, obstruction nasale uni- ou bilatérale, rhinorrhée uni ou bilatérale. Un examen clinique à la recherche de complications locales par extension aux structures de voisinage (orbite, endocrâne, cavité orale, carotide) sera négatif dans le cadre de la RSFA.

L'examen nasofibroscopique standard réalisé en consultation ORL permettra de mettre en évidence une muqueuse rhinosinusienne inflammatoire, avec des dépôts blanchâtres en rapport avec la présence d'*Aspergillus*, voire un aspect de polypose naso-sinusienne (*figure 1 et 2*). Un écoulement purulent aux différents méats sinusiens sera recherché afin de ne pas méconnaître une surinfection bactérienne.

Sur le plan biologique, il sera recherché une hyperéosinophilie en faveur d'un processus immunologique, ainsi qu'une élévation des Immunoglobulines (Ig)E totales et spécifiques anti-aspergillaires.

ARTICLE IN PRESS

Pour citer cet article : Di Marco L, et al. Rhinosinusite fongique allergique : un diagnostic à évoquer. Presse Med. (2018), https://doi.org/10.1016/j.lpm.2018.04.010

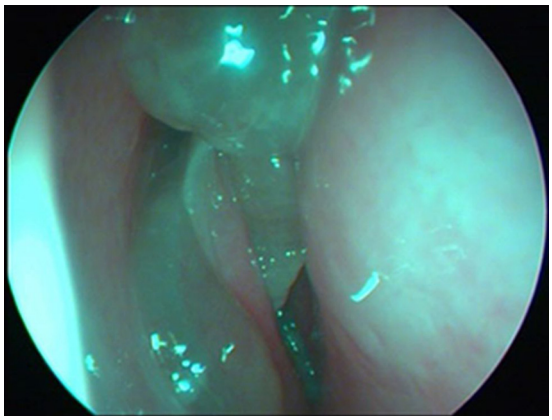

FIGURE 1

Polypose nasosinusienne

Aspects physiopathologiques

La physiopathologie des rhinosinusites chroniques [6] et plus particulièrement de la RSFA restent encore mal définies. La pathogenèse de la RSFA semblerait reposer sur l'association d'une contamination sinusienne fongique d'origine environnementale avec un terrain anatomique favorisant et un emballement du système immunitaire responsable d'une inflammation et d'un œdème locaux, ainsi que d'une obstruction et d'une polypose nasosinusiennes.

En effet, une anatomie sinusienne empêchant une bonne aération (inversion de courbure du cornet moyen, concha bullosa, méat moyen étroit, polypose naso-sinusienne. . .) favoriserait la prolifération fongique intra-sinusienne. Par ailleurs, le terrain atopique engendre une réaction allergique de type I et de type III de Gell et Combs avec production d'IgE déclenchant une réaction inflammatoire locale avec production de mucine allergique (*figure 3*).

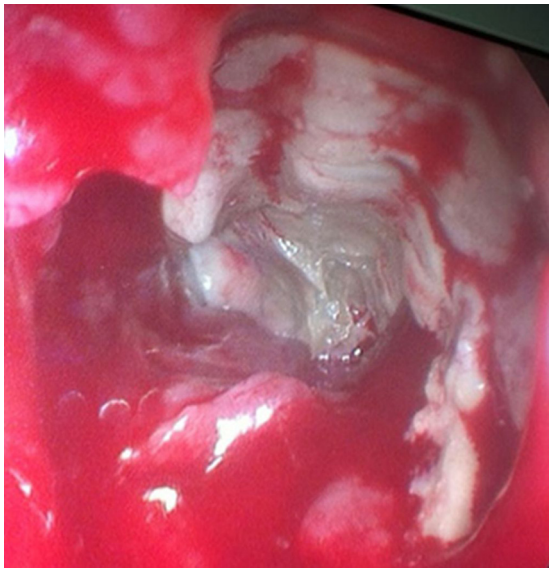

FIGURE 2

Dépôts d'Aspergillus. Vue endoscopique de la paroi de sinus maxillaire, recouverte de dépôts blanchâtres

En 1994, Bent et Kuhn ont défini des critères histologiques, radiologiques et immunologiques de diagnostic de RSFA, divisés en critères majeurs et mineurs. La présence de tous les critères majeurs est nécessaire au diagnostic, les critères mineurs permettant d'appuyer le diagnostic [3,7].

Les 5 critères majeurs incluent :

- hypersensibilité de type I objectivée à l'histoire clinique du patient, et aux tests cutanés ou in vitro (taux élevés d'IgE totales et spécifiques aux antigènes fongiques) ;
- polypose nasosinusienne le plus souvent bilatérale ;
- éléments scanographiques caractéristiques (atteinte poly- ou pansinusienne uni- ou bilatérale, comblement hyperdense cérébriforme des cavités sinusiennes, avec un aspect soufflé des parois sinusiennes) ;
- mucine allergique : mucus éosinophile sans envahissement de la muqueuse sinusale ;
- prélèvements fongiques positifs : mise en évidence d'hyphes dans les prélèvements chirurgicaux.

Les critères mineurs sont les suivants :

- hyperéosinophilie ;
- asthme ;
- prédominance unilatérale ;
- érosion osseuse radiographique ;
- cultures fongiques positives ;
- cristaux de Charcot-Leyden à l'examen histologique.

D'autres critères ont été décrits plus récemment :

- IgE totales et spécifiques antifongiques ;
- sérologie aspergillaire positive inconstante ;
- rhinosinusite chronique résistante au traitement médical et chirurgical habituel ;
- absence de diabète, mucoviscidose, immunodéficience.

Aspects bactériologiques, anatomopathologiques et histologique des rhinosinusites fongiques (RSFA et autres rhinosinusites fongiques)

Les RSF sont causées par une grande variété d'agents infectieux difficiles à mettre en évidence [8].

Sinusite fongique caséeuse de type mycétome ou balle fongique

Elle est le plus souvent causée par *Aspergillus fumigatus* (*figure 4*A et B).

Histologiquement, elle correspond à un enchevêtrement de filaments septés et de levures, reconnaissables parfois sur la coloration standard hématéine-eosine (HE) ou plus aisément sur une coloration argentique (Gomori-Grocott).

ARTICLE IN PRESS

Pour citer cet article : Di Marco L, et al. Rhinosinusite fongique allergique : un diagnostic à évoquer. Presse Med. (2018), https://doi.org/10.1016/j.lpm.2018.04.010

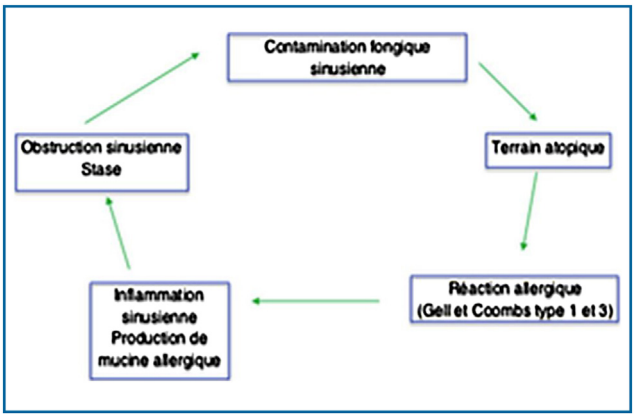

FIGURE 3

Physiopathologie de la rhinosinusite fongique allergique (RSFA)

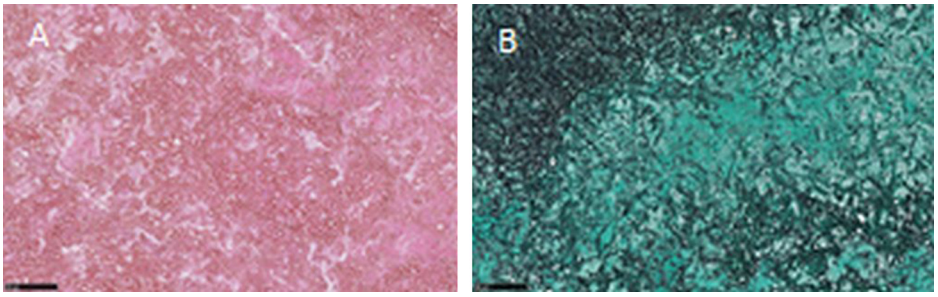

FIGURE 4

Histologie de balle fongique. A. Aspergillus, HES × 40. Enchevêtrement de levures et de filaments mycéliens septés et ramifiés. B. Aspergillus, Grocott × 40. La coloration argentique (de Gomori-Grocott) souligne les filaments et les levures, qui apparaissent colorés en noir

Cette balle est tapissée par un matériel fibrino-purulent, ou intriquée à un infiltrat inflammatoire et à de la fibrine, qui peut rendre l'identification des agents pathogènes difficile sur l'HE. Il n'y a pas d'image d'invasion tissulaire, ou de réaction granulomateuse.

RSFA

Elle est le plus souvent causée par des champignons de la famille des dématiacées (*Altenaria sp., Bipolaris sp., Curvularia sp.*) plutôt qu'*Aspergillus*. Un cas causé par *Rhizopus oryzae* a été décrit récemment [9]. Une cytologie sur des échantillons d'écouvillonnages nasaux est parfois utile au diagnostic pré- et peropératoire [10].

Histologiquement, la muqueuse sinusienne apparaît hypertrophique et hyperplasique, avec un infiltrat inflammatoire composé de polynucléaires éosinophiles, de lymphocytes et de plasmocytes.

On n'observe pas de nécrose, de granulome, de cellules géantes ni d'invasion des tissus adjacents.

L'élément clé de l'analyse histologique est l'examen de la mucine, qualifiée de « mucine allergique », d'aspect similaire à celle observée dans l'ABPA (*figure 5*A). Macroscopiquement le mucus est épais, visqueux, de couleur variable.

En microscopie, la mucine a souvent un aspect chondroïde, lamellaire, avec présence de nappes de polynucléaires éosinophiles, fréquemment associés à des débris cellulaires et des cristaux de Charcot-Leyden.

La mise en évidence des filaments mycéliens épars au sein de la mucine nécessite l'utilisation de colorations spéciales (Gomori-Grocott) (*figure 5*B).

On note d'ailleurs dans les critères diagnostiques définis par Bent et Kuhn des critères majeurs histologiques : la présence de mucine éosinophile sans invasion et une coloration spéciale fongique positive. Le critère histologique mineur est la présence de cristaux de Charcot-Leyden.

Rhinosinusite aiguë invasive

Elle est caractérisée histologiquement par une invasion fongique des vaisseaux sanguins, avec des lésions de vascularite, thrombose, hémorragies, nécrose tissulaire et infiltrat inflammatoire aigu riche en polynucléaires neutrophiles.

ARTICLE IN PRESS

Pour citer cet article : Di Marco L, et al. Rhinosinusite fongique allergique : un diagnostic à évoquer. Presse Med. (2018), https://doi.org/10.1016/j.lpm.2018.04.010

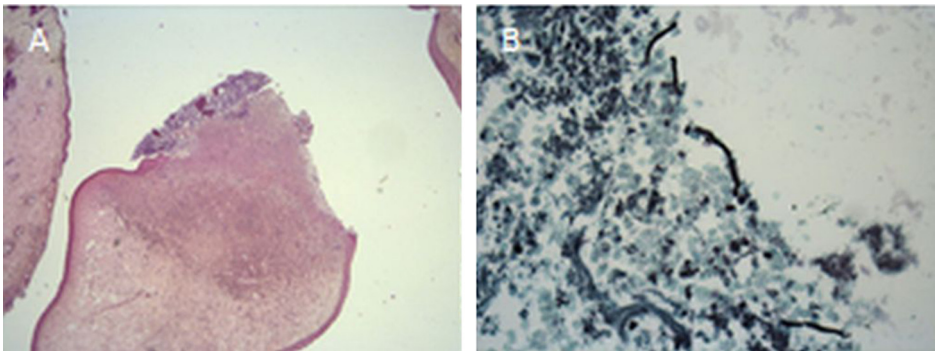

FIGURE 5

A et B. Histologie de la RSFA. A. Coloration HES, grandissement × 25. Polype naso-sinusien ulcéré en surface, recouvert par de la mucine allergique. Épithélium en partie ulcéré. B. Coloration de Gomori-Grocott, grandissement × 400. Hyphes aspergillaires altérées colorées en noir, présentes à la surface du polype sans envahissement de la muqueuse sinusienne

Elle survient le plus souvent sur un terrain immunodéprimé et chez les diabétiques. Sa progression est rapide et l'absence de traitement peut mettre en jeu le pronostic vital.
Les agents en causes appartiennent à la famille des *Mucoraceae*, incluant *Rhizopus*, *Mucor* et *Absidia* parmi les espèces les plus fréquemment retrouvées (mycoses, zygomycoses).

Rhinosinusite invasive granulomateuse

Histologiquement la réaction granulomateuse, est associée à une importante fibrose avec renforcement périvasculaire parfois associée à des granulomes à corps étrangers, à des cellules géantes de type Langhans, ou une vascularite sans nécrose caséeuse. Les hyphes sont souvent peu nombreux, l'agent le plus fréquent étant *A. flavus*.
Elle survient plutôt chez les patients immunocompétents, sans terrain atopique ayant un antécédent de sinusite chronique. Sa progression est lente, avec des modifications granulomateuses à l'examen histologique, une invasion tissulaire et l'absence d'éosinophiles, la distinguant de la RSFA qui peut avoir la même présentation clinique.

Rhinosinusite chronique invasive

Contrairement à la RSF granulomateuse, cette entité est caractérisée par une accumulation d'hyphes, avec présence occasionnelle d'invasion vasculaire, et une réaction inflammatoire peu abondante.

Aspects en imagerie

Clichés standards

Les clichés radiographiques standards n'ont plus d'indication [11]. L'orthopantomogramme peut permettre de préciser l'état dentaire et montrer un dépassement apical, ou du matériel dentaire intra sinusien.

Scanner

L'objectif est de caractériser les lésions, rechercher des variations anatomiques avant la chirurgie endonasale et assurer le suivi des patients traités médicalement ou opérés en cas de récidive de la symptomatologie.
Un fenêtrage mou (à la recherche de comblements hyperdenses, afin de mesurer une densité moyenne prédictive de mucine allergique avec une sensibilité de 100 % et une spécificité de 46 % en choisissant une valeur seuil à 43 Unités Hounsfield ; cette spécificité est proche de 73 % si on prend en compte un aspect de polypose nasosinusienne associée [12]) et dur (pour préciser l'atteinte osseuse et rechercher des calcifications) est nécessaire (*figure 6*A et B). Une récente étude rapporte des érosions osseuses chez plus de la moitié des patients, en particulier les patients jeunes et Afro-américains [13].
L'examen retrouve :

- une hyperplasie de la muqueuse et de la sous muqueuse qui est hypodense ;
- un comblement hétérogène des cavités nasosinusiennes ;
- avec des hyperdensités focales et serpigineuses voire « cérébriformes » représentant les dépôts de la mucine allergique sur la muqueuse ;
- une expansion des parois osseuses, avec un aspect de « pushing borders » et de possibles érosions osseuses associées, en rapport avec un mécanisme d'hyperpression (et non d'invasion, contrairement aux sinusites fongiques invasives). Parfois, le comblement est d'aspect pseudotumoral.

IRM

Réservée à l'exploration des sinusites compliquées ou à certaines affections pseudotumorales associées aux sinusites, l'IRM est très utile au diagnostic de la RSFA. Du fait d'artefacts de susceptibilité magnétique, le processus fongique apparaît en hyposignal voire asignal T2 caractéristique. Il prend un aspect de sinus aéré, non spécifique de la RSFA mais d'un processus

ARTICLE IN PRESS

Pour citer cet article : Di Marco L, et al. Rhinosinusite fongique allergique : un diagnostic à évoquer. Presse Med. (2018), https://doi.org/10.1016/j.lpm.2018.04.010

fongique, du fait de hautes concentrations de métaux dans les fungi et d'un contenu riche en protéines et faible en eau de la mucine (*figure 7*A et B).
Ces zones en hyposignal T2 se superposent aux hyperdensités sinusiennes au scanner.
La muqueuse apparaît irrégulière et épaissie.

Les calcifications apparaissent en hyposignal T1 et T2 et la mucine allergique en hyposignal T2 et hypersignal T1.

Aspects pré- et postopératoires

Dans le *tableau I* sont comparés 3 cas de RSFA, avec aspects pré- et postopératoires (*figure 8–10*). Dans le 1er cas, nous observons

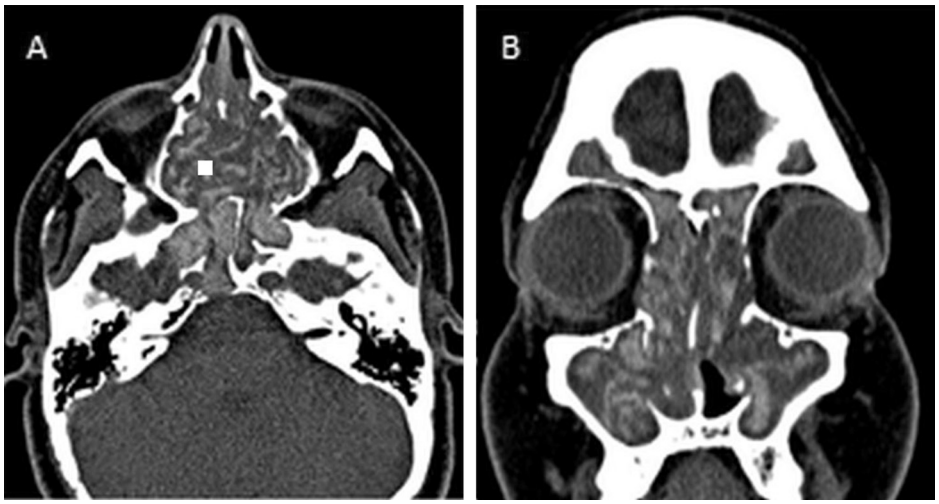

Figure 6

A (coupe axiale) et B (coupe coronale) : aspects TDM de la rhinosinusite fongique allergique (RSFA) en filtre mou. Hyperdensités focales et serpigineuses représentant de la mucine allergique. Expansion des parois osseuses et possibles érosions osseuses associées (« pushing borders ») des lames papyracées, et des parois médiales des sinus maxillaires

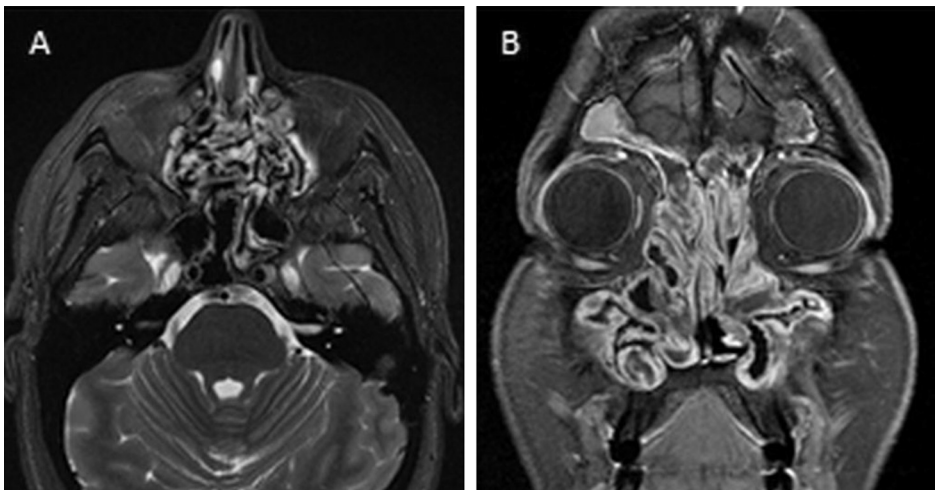

Figure 7

A et B. Aspects IRM de la RSFA. A (coupe axiale) : séquence pondérée T2 FAT SAT. Comblement rhino sinusien en asignal T2 caractéristique du processus aspergillaire, secondaires à des hautes concentrations de métaux dans les fungi et à un contenu riche en protéine et faible en eau de la mucine. Ces zones en hypo et asignal T2 se superposent aux hyperdensités spontanées sinusiennes au scanner (cf. figure 6). B (coupe coronale) : séquence pondérée T1 FAT SAT après injection de gadolinium. Hyposignal et asignal T1 du processus fongique. Rehaussement cérébriforme de la muqueuse sinusienne

ARTICLE IN PRESS

Pour citer cet article : Di Marco L, et al. Rhinosinusite fongique allergique : un diagnostic à évoquer. Presse Med. (2018), https://doi.org/10.1016/j.lpm.2018.04.010

Tableau I
Tableau synoptique comparatif des rhinosinusites fongiques

	Cas 1	Cas 2	Cas 3
Clinique	Homme de 53 ans, pris en charge pour douleurs sinusiennes chroniques, sans fièvre	Femme de 36 ans prise en charge pour sinusite éthmoïdo-sphénoïdale gauche	Femme de 35 ans prise en charge pour obstruction nasale bilatérale avec rhinorrhée purulente et céphalées frontales chez une patiente suivie depuis plusieurs années pour une symptomatologie allergique rhino sinusienne (rhinorrhée claire, prurit nasal, éternuement)
Imagerie	IRM et TDM en faveur d'une sinusite aspergillaire sphénoïdale et éthmoïdale droites	RSFA sphénoïdale gauche	La TDM retrouve un aspect de pansinusite avec aspect pseudo-tumoral. L'IRM confirme l'aspect en faveur d'une RSFA
Mycologie	*Aspergillus fumigatus*	*Aspergillus fumigatus*	*Aspergillus flavus*
Anatomopathologie	Muqueuse inflammatoire chronique non spécifique	Nombreux filaments mycéliens avec infiltrat inflammatoire à polynucléaires éosinophiles, bien compatibles avec une sinusite fongique de mécanisme allergique. Pas de cristaux de Charcot Leyden	Polypes fibro-inflammatoires, parfois ulcérés hémorragiques
Biologie	Augmentation des IgE totale et IgE spécifiques anti-aspergillus	Hyperéosinophilie à 0,85 G/L puis 0,73 G/L 8 jours plus tard IgE totale et IgE spécifiques non dosées	Élévation des IgE totales (2277 UI/L) et élévation modérée des IgE anti-aspergillus (0,94 kU/L). Hyperéosinophilie à 0,77 G/L
Traitement	Éthmoïdectomie + sphénoïdotomie droite Pas de traitement médical associé	Turbinectomie moyenne gauche, sphénoïdotomie gauche, éthmoïdectomie postérieure gauche Traitement postopératoire par 3 mois de Voriconazole	Éthmoïdectomie antérieure et postérieure bilatérale, méatotomie moyenne bilatérale, sphénoïdotomie bilatérale. Traitement postopératoire par Voriconazole pendant 9 mois avec bonne tolérance
Surveillance	Au cours de la surveillance, réapparition de douleurs sinusiennes, controlatérales	Arrêt voriconazole après 3 mois car cytolyse hépatique	Résolution complète de la symptomatologie rhinosinusienne dans les suites du traitement médico-chirurgical. Arrêt spontané du voriconazole par la patiente après 9 mois
Contrôle en imagerie	Le TDM retrouve une pansinusite gauche en faveur d'une origine aspergillaire => Éthmoïdectomie et sphénoïdotomie gauches. Mise en route de 4 semaines de traitement postopératoire par Itraconazole	Reconstruction osseuse en faveur d'une guérison	Pas de comblement résiduel

RFSA : rhinosinusite fongique allergique ; IRM : imagerie par résonance magnetique ; TDM : tomodensitométrie.

une reprise infectieuse controlatérale et une guérison dans les deux autres cas.

Complications

La RSFA peut être découverte à l'occasion d'une complication, les formes agressives sont notamment plus fréquentes chez l'enfant [14]. Des signes visuels, une proptose, une exophtalmie, des céphalées et une exacerbation des symptômes nasosinusiens doivent faire évoquer une RSFA, en particulier si elle est associée à des érosions osseuses et des signes de sinusite chronique au scanner, et à un terrain atopique (polypose nasosinusienne).

Plusieurs catégories de complications des RSFA sont à redouter : ophthalmologiques, atteinte bipolaire rhinosinusienne et pulmonaire, thrombose du sinus caverneux, extension aux parties molles adjacentes (oto-mastoidiennes) et érosions osseuses par hyperpression [15–17].

Diagnostics différentiels

Balle fongique

Souvent sur corps étranger avec une atteinte sinusienne extra muqueuse, elle est de très bon pronostic après traitement chirurgical exclusif (*figure 11 et 12*). Des composants d'une densité plus importante et plus hétérogène au scanner sont

ARTICLE IN PRESS

Pour citer cet article : Di Marco L, et al. Rhinosinusite fongique allergique : un diagnostic à évoquer. Presse Med. (2018), https://doi.org/10.1016/j.lpm.2018.04.010

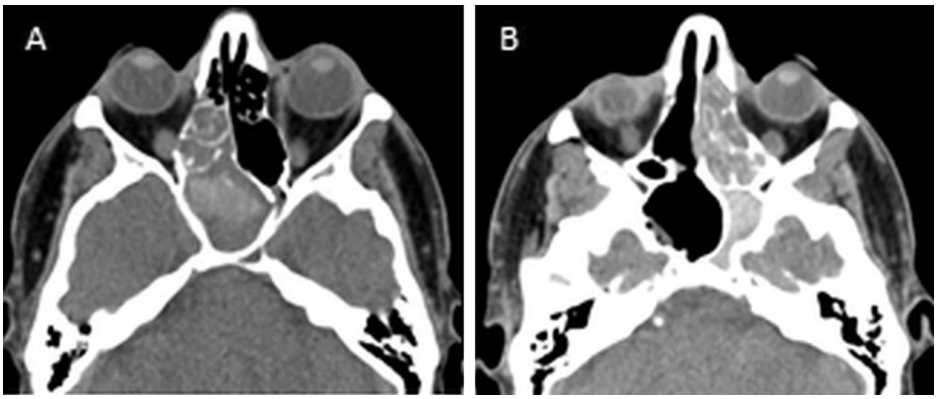

FIGURE 8

Aspects pré- et postopératoires de la RSFA, à propos de 3 cas. A (TDM, coupe axiale en filtre mou) : aspect préopératoire Cas 1. Comblement hyperdense naso-éthmoido-sphénoidal droit. B (TDM, coupe axiale en filtre mou) : aspect postopératoire Cas 1. Reprise infectieuse controlatérale avec comblement hyperdense nasosphénoidal gauche. Stigmates de méatotomie sphénoidale droite

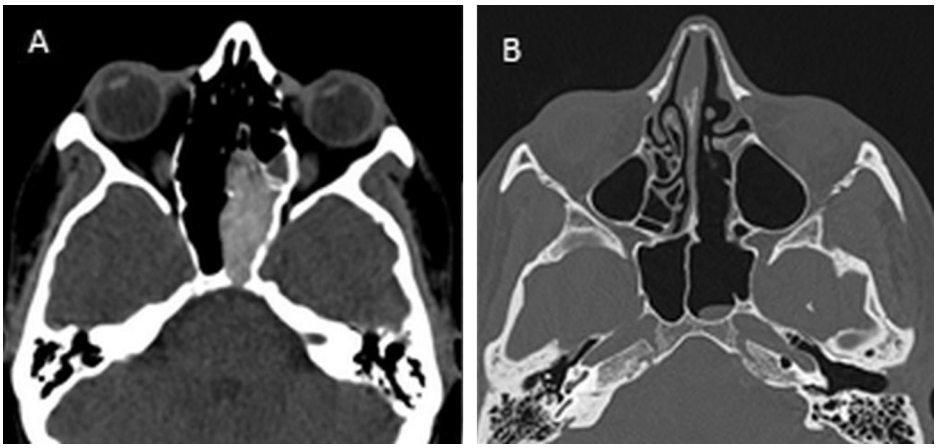

FIGURE 9

Aspects pré- et postopératoires de la rhinosinusite fongique allergique (RSFA), à propos de 3 cas. A (TDM, coupe axiale en filtre mou) : aspect préopératoire Cas 2. Comblement hyperdense éthmoïdo-sphénoïdal gauche avec aspect de « pushing borders » de la paroi latérale et postérieure du sinus sphénoïdal gauche. B (TDM, coupe axiale en filtre dur) : aspect postopératoire Cas 2. Méatotomie sphénoidale gauche, résidu muqueux sphénoidal gauche. Reconstitution des parois osseuses, en faveur d'une guérison du processus fongique local

rapportés en cas de balle fongique comparativement aux cas de RSFA [12].

Sinusite fongique invasive aiguë et chronique

La sinusite invasive aiguë (définie par une durée inférieure à 4 semaines) est volontiers nécrosante avec des ulcérations noirâtres du septum nasal et/ou du palais dur.

La forme chronique (après 4 semaines d'évolution) présente en outre une métaplasie osseuse et un épaississement muco-périosté des parois sinusiennes (*figure 13*A et B).

L'imagerie recherchera dans les 2 cas une extension aux tissus mous (graisse orbitaire, rétro maxillaire) et espaces cérébro-méningés ainsi qu'un envahissement des structures adjacentes. Elle recherchera également des complications (empyème sous ou extra dural, méningite, abcès, thrombophlébite, artérite). Elle est de mauvais pronostic malgré un traitement chirurgical lourd de débridement associé à des antifongiques.

RSFA et association à l'ABPA

La RSFA et l'ABPA peuvent être isolées ou associées (de manière concomitante ou non), dans le cadre d'une mycose allergique sinusobronchique [18]. La RSFA a été décrite plus récemment que l'ABPA (respectivement en 1981 par Millar et en 1952 par Hinson).

ARTICLE IN PRESS

Pour citer cet article : Di Marco L, et al. Rhinosinusite fongique allergique : un diagnostic à évoquer. Presse Med. (2018), https://doi.org/10.1016/j.lpm.2018.04.010

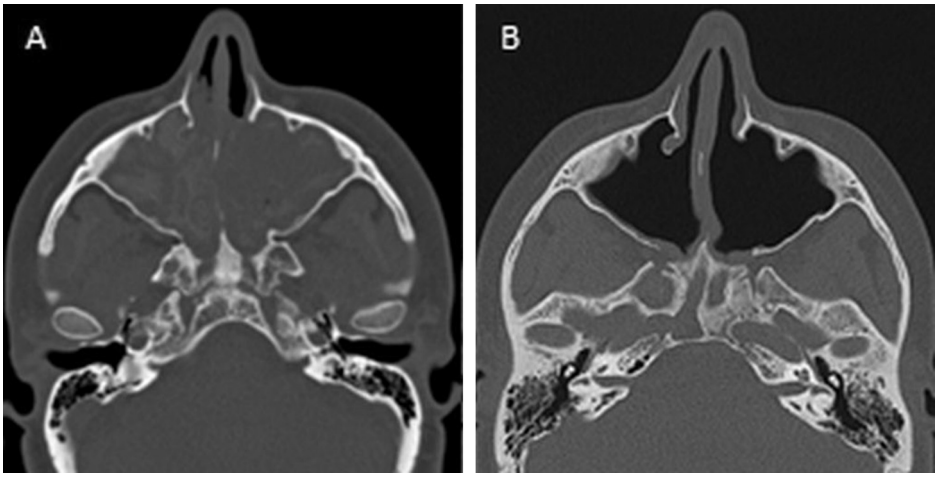

FIGURE 10

Aspects pré- et postopératoires de la rhinosinusite fongique allergique (RSFA), à propos de 3 cas. A (TDM, coupe axiale en filtre dur) et 11 (TDM, coupe coronale en filtre mou) : aspect préopératoire Cas 3. Comblement hyperdense avec aspect de « pushing borders » des parois médiales des sinus maxillaires, des lames papyracées. Comblement rhinosinusien hyperdense d'aspect cérébriforme (dépots de mucine). Élargissement des méats moyens. Ostéolyse du labyrinthe éthmoidal, des cornets moyens et inférieurs des deux côtés. B (TDM, coupe axiale en filtre dur) : aspect postopératoire Cas 3. Stigmates d'éthmoïdectomie large et de turbinectomie bilatérale. Pas de comblement maxillaire résiduel

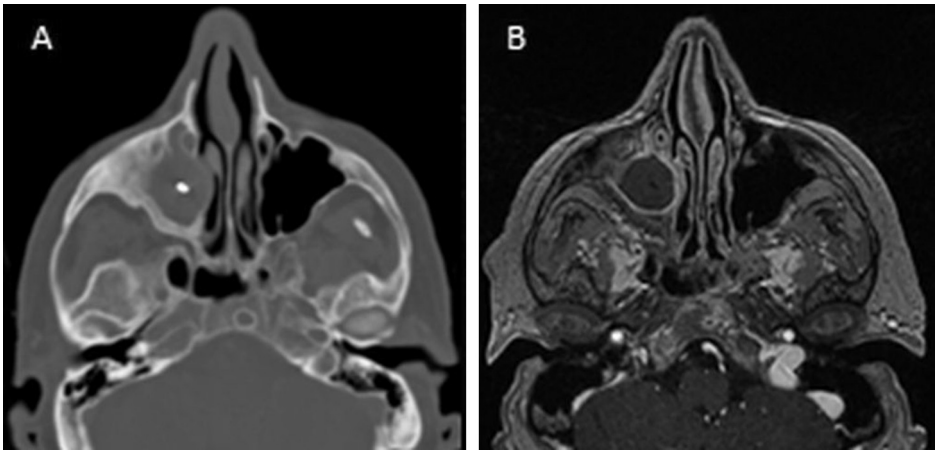

FIGURE 11

Balle fongique, aspects TDM et IRM. A (TDM, coupe axiale en fenêtre osseuse) : balle fongique. Sinusite maxillaire chronique droite sur matériel dentaire, avec greffe aspergillaire. Matériel de densité métallique intrasinusien droit avec comblement du sinus maxillaire et épaississement mucopériosté maxillaire droit. B (IRM, coupe axiale) : séquence pondérée T1 FAT SAT après injection de gadolinium

Leur association est rarement décrite, sans doute du fait d'une faible prévalence des deux affections [19].

Les patients présentant une ABPA ont un terrain spécifique avec un génotype HLA-DR2 ou HLA-DR-5 et une activité élevée des lymphocytes T régulateurs [20].

Des mécanismes physiopathologiques proches voire superposables (réactions de type I hypersensibilité immédiate (IgE) et semi-retardée type III (complexes immuns IgE-antigène) de la classification de Gell et Coombs sont en cause dans ces atteintes des voies respiratoires hautes et/ou basses avec des similitudes

ARTICLE IN PRESS

Pour citer cet article : Di Marco L, et al. Rhinosinusite fongique allergique : un diagnostic à évoquer. Presse Med. (2018), https://doi.org/10.1016/j.lpm.2018.04.010

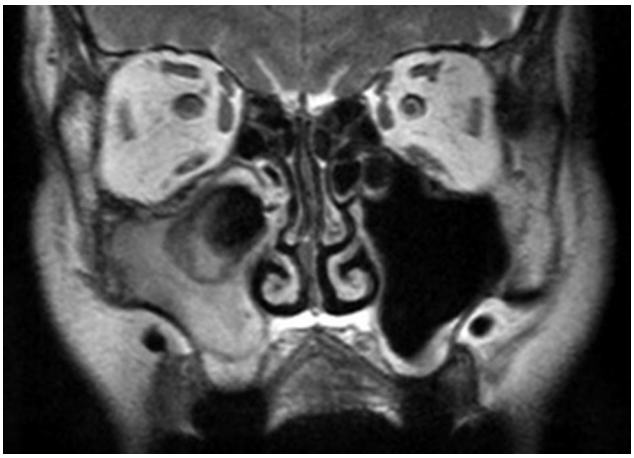

FIGURE 12

Balle fongique, aspects TDM et IRM. (IRM, coupe coronale) : séquence pondérée T2. Artéfacts de susceptibilité magnétique intrasinusiens droits en hyposignal et asignal T2 ; comblement rétentionnel en hypersignal T2 du reste du sinus maxillaire droit

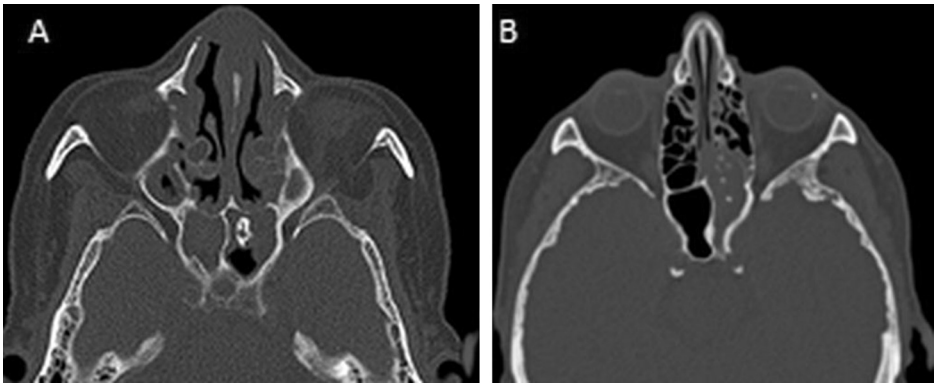

FIGURE 13

A et B. Sinusites fongiques invasives aiguë et chronique, aspect TDM. A (TDM, coupe axiale en filtre dur) : sinusite fongique invasive aiguë. Comblement et épaississement muco-périosté modéré des cavités nasosinusiennes. Calcifications intra sphénoïdales gauches. B (TDM, coupe axiale en filtre dur) : sinusite fongique invasive chronique. Épaississement muqueux et périosté sphénoïdal gauche (caractère chronique). Contenu dense du sinus sphénoïdal gauche, partiellement calcifié

dans la présentation clinique, le diagnostic, la prise en charge thérapeutique et la surveillance.
Ainsi se pose l'indication de rechercher systématiquement une ABPA en cas de RSFA à l'aide d'un scanner thoracique complémentaire (*figure 14*) et inversement de rechercher une RSFA en cas d'ABPA par un scanner des sinus complémentaire.

Sinusite fongique invasive granulomateuse

La sinusite fongique granulomateuse survient chez des patients immunocompétents.
Elle atteint typiquement une seule cavité sinusale.
On retrouve une association avec la polypose nasosinusienne et une hypertophie chronique de la muqueuse.
En l'absence de traitement, une extension est possible aux tissus mous, à l'orbite et au cerveau.

Formes pseudotumorales

Certaines formes pseudotumorales avec extension aux tissus mous et envahissement des structures adjacentes sont parfois difficiles à distinguer d'authentiques tumeurs (adénocarcinome, papillome inversé notamment), d'où l'importance de prélèvements peropératoires avec examen histologique [21,22].

ARTICLE IN PRESS

Pour citer cet article : Di Marco L, et al. Rhinosinusite fongique allergique : un diagnostic à évoquer. Presse Med. (2018), https://doi.org/10.1016/j.lpm.2018.04.010

Tableau synoptique comparatif

	Formes non invasives		Formes invasives		
	Balle fongique	RSFA	RSF invasive aiguë (< 4 semaines)	RSF invasive chronique (> 4 semaines)	RSF Granulomateuse
Immuno compétence Terrain et contexte clinique	Oui, absence de réaction ou de phénomène immunologique Facteurs de risque : Chirurgie nasale, chimiothérapie, fistule oro-sinusale, corps étranger, traumatismes	Oui Polypose nasosinusienne, sujet jeune atopique	Rarement, immunodépression, diabète		Oui
Germes retrouvés	*Aspergillus fumigatus*	*Aspergillus* ou dématiacées	*Aspergillus fumigatus*, Rhizopus, Mucor sp.		*Aspergillus flavus*
Histologie	Enchevêtrement de filaments septés et de levures Absence d'invasion tissulaire, ou de réaction granulomateuse Matériel fibrino-purulent, ou intriqué à un infiltrat inflammatoire et à de la fibrine	Absence de filaments dans les tissus Pas de nécrose, de granulome, de cellules géantes ou d'invasion des tissus adjacents hyphes. Mucine allergique	Invasion fongique des vaisseaux sanguins, avec des lésions de vascularite, thrombose, hémorragies, nécrose tissulaire et infiltrat inflammatoire aigu riche en polynucléaires neutrophiles	Accumulation d'hyphes, avec présence occasionnelle d'invasion vasculaire, et une réaction inflammatoire peu abondante	Importante fibrose avec renforcement périvasculaire ± granulomes à corps étrangers, cellules géantes de type Langhans, ou une vascularite sans nécrose caséeuse. Hyphes peu nombreux
Topographie	Localisation maxillaire, typiquement une seule cavité sinusienne atteinte	Atteinte sinusienne multiple Unilatérale > bilatérale Topographie éthmoïdo-sphénoïdale > maxillaire, frontale	Pan- ou polysinusite, uni- > bilatérale avec des signes de comblement souvent hétérogènes (zones hyperdenses)		Typiquement atteinte d'une seule cavité sinusale
TDM	Calcifications centrales, hyperdensités métalliques au scanner Réaction osseuse adjacente, avec épaississements muco-périostés ou érosions	Hyperdensités focales et serpigineuses (mucine allergique) Expansion des parois osseuses et possibles érosions associées par hyperpression	Épaississement muco-périosté des parois sinusiennes Contenu dense partiellement calcifié Lyse osseuse marquée Invasion et envahissement des tissus mous (graisse orbitaire) et des espaces cérébro-méningés		
IRM	Processus fongique : hyposignal voire asignal T2 +++ (aspect de sinus aéré, non spécifique de la RSFA mais d'un processus fongique, artéfact de susceptibilité magnétique) et hyposignal ou isosignal T1, réhaussement cérébriforme de la muqueuse sinusienne (RSFA) Extension intracrânienne et intraorbitaire (RSFI)				
Indication de TDM thoracique	Non	Oui Association ABPA	Oui atteinte rhinocérébrale voire viscérale associée		Non

Pour citer cet article : Di Marco L, et al. Rhinosinusite fongique allergique : un diagnostic à évoquer. Presse Med. (2018), https://doi.org/10.1016/j.lpm.2018.04.010

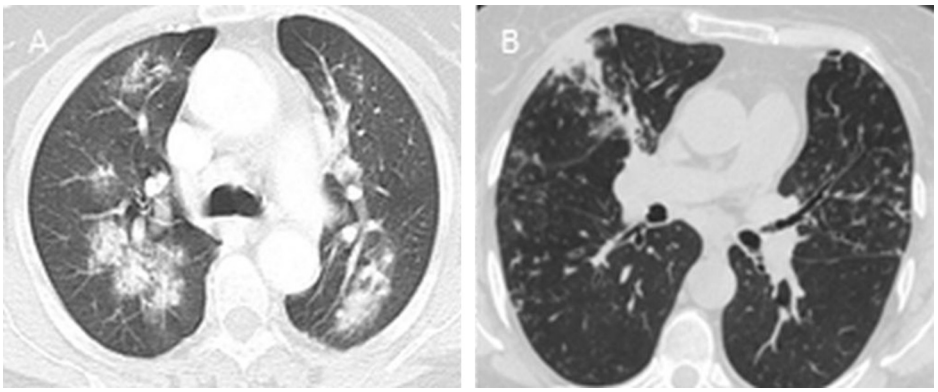

FIGURE 14

A (TDM, coupe axiale en fenêtre parenchymateuse) : aspergillose invasive pulmonaire. Infiltrats micronodulaires et plages confluentes de verre dépoli. B (TDM, coupe axiale en fenêtre parenchymateuse) : aspergillose broncho-pulmonaire allergique. Impactions mucoïdes et aspect d'arbre en bourgeon. (« Tree in bud »)

Les grandes lignes thérapeutiques de la RSFA

La RSFA résulte d'un ensemencement sinusien fongique sur un terrain atopique favorisant une réaction inflammatoire locale permettant le maintien de l'infection au sein d'un milieu favorable par défaut d'aération sinusienne. Les traitements proposés s'attachent donc à rompre le cercle vicieux ainsi créé à différents niveaux.

Pour cela, deux grandes approches complémentaires existent : le traitement chirurgical qui est indiqué en première intention, associé au traitement médical (*figure 15*).

Traitement chirurgical

Le traitement chirurgical doit répondre à 3 buts principaux pour être optimal :

- une exérèse la plus complète possible du matériel fongique et de la mucine allergique, afin de réduire la charge d'allergène fongique locale ;
- l'ouverture des méats des différents sinus atteints afin de rétablir leur aération et leur drainage, tout en respectant la muqueuse sinusienne saine sous-jacente ;
- permettre une surveillance clinique et radiologique à long-terme des zones atteintes et la détection précoce d'un résidu fongique.

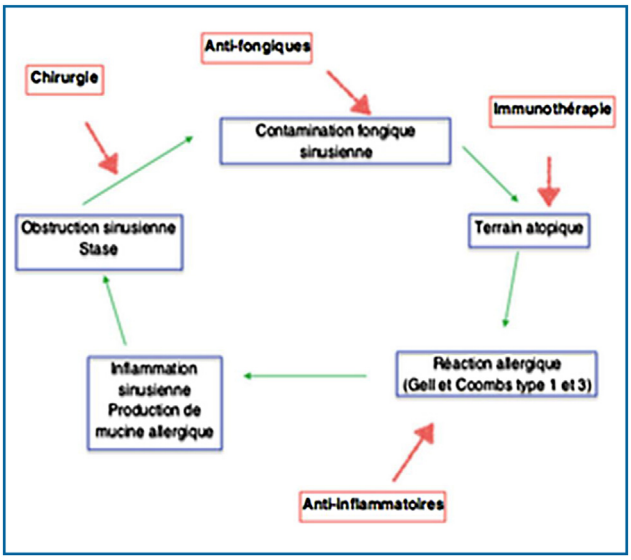

FIGURE 15

Les grandes lignes thérapeutiques de la rhinosinusite fongique allergique (RSFA)

ARTICLE IN PRESS

Pour citer cet article : Di Marco L, et al. Rhinosinusite fongique allergique : un diagnostic à évoquer. Presse Med. (2018), https://doi.org/10.1016/j.lpm.2018.04.010

Pour ce faire, une approche conservatrice de drainage par voie endonasale paraît suffisante dans la très grande majorité des cas. Pourront être réalisés une méatotomie moyenne, une éthmoïdectomie, une sphénoïdotomie et/ou une ouverture du méat du canal nasofrontal.

Il conviendra de rester prudent au cours du geste, en gardant à l'esprit l'aspect soufflé et modifié des différents repères anatomiques endosinusiens.

Les complications les plus fréquentes sont représentées par la brèche orbitaire, la brèche ostéo-méningée, la méningocèle post-opératoire et l'ensemencement hématologique fongique ou bactérien.

Traitement médical

Différents traitements médicaux ont été proposés, sans qu'aucun consensus sur le schéma thérapeutique à adopter n'ait été défini [23]. Gan et al., retiennent de leur analyse de la littérature les conclusions suivantes : les stéroïdes systémiques et topiques post-opératoires sont recommandés pour la prise en charge des RSFA. Les antifongiques per os et l'immunothérapie sont des options en cas de RSFA réfractaire. Les données de recherche cliniques disponibles dans la littérature sur l'emploi d'antifongiques topiques et de modulateurs des leucotriènes sont insuffisantes [24].

D'après les recommandations de la société américaine de maladies infectieuses pour le traitement des aspergilloses [25], les antifongiques par voie générale (itraconazole) sont utilisés avec des bénéfices plus importants que la toxicité. Il faut prendre en compte d'éventuelles interactions thérapeutiques, car les patients atteints de RSFA ainsi que ceux atteints d'ABPA peuvent être traités de manière concomitante par antihistaminiques avec un risque d'augmentation de l'intervalle QT et d'apparition de torsades de pointes.

Les traitements anti-inflammatoires, en particulier corticostéroïdes, locaux et par voie générale restent, à l'heure actuelle, le traitement le plus utilisé sans qu'un bénéfice n'ait réellement été prouvé. Ils peuvent être utilisée en pré- ou postopératoire. Cependant, la durée totale ainsi que la dose (varie de 0,4 à 1 mg/Kg/j, selon les études) restent à définir. Il existe un risque d'atrophie et de lésions de la muqueuse nasale en cas d'usage prolongé de corticostéroïdes nasaux à dose importante. Des complications systémiques sont à craindre en cas d'usage au long-cours de corticostéroïdes par voie générale.

D'autres traitements sont utilisés, mais leurs places restent à évaluer et à définir [26] : l'immunothérapie par injection sous-cutanée à dose croissante de faible quantité d'antigènes fongiques. Des voies sublinguales ont également été proposées [27]. L'immunothérapie combinée à un traitement chirurgical et médical optimal permettrait pour certains de prévenir les récidives et de diminuer voire supprimer les doses de corticothérapie systémique, notamment l'omalizumab pourrait être considéré [28].

Par ailleurs, il ne faut pas négliger le rôle du traitement local par lavage rhino sinusien quotidien au sérum physiologique afin de faciliter le drainage des sécrétions sinusiennes chargées d'antigènes fongiques pouvant persister en postopératoire.

Surveillance

Une surveillance clinique, biologique et en imagerie est utile devant la possibilité d'échec thérapeutique ou de récidive et l'existence de possibles complications liées au traitement. Des taux de récurrence de 10 à 79 % sont en effet rapportés en postopératoire [29].

Pendant le traitement, les taux d'IgE spécifiques et totales peuvent être dosés, ils augmentent lors de l'évolution de la RSFA et diminuent en cas d'amélioration.

Conclusion

La RSFA est la plus récemment décrite et la moins connue des pathologies nasosinusiennes fongiques. C'est une forme non invasive de sinusite fongique retrouvée chez des sujets immunocompétents avec un terrain atopique. La prévalence de la RSFA est sans doute sous-évaluée du fait de critères diagnostiques imparfaits, mais il est essentiel de savoir l'évoquer grâce à une collaboration clinique, anatomopathologique et radiologique. Sa prise en charge est en effet différente des autres pathologies nasosinusiennes fongiques et les diagnostics différentiels sont à connaître. Elle nécessite une surveillance du fait de possibles échecs thérapeutiques ou récidives parfois tardives.

Remerciements : Professeur Laurent Martin, service d'anatomie et cytologie pathologiques, CHU de Dijon et Dr Maud Rabeyrin, groupement hospitalier Edouard-Herriot – Laboratoire d'anatomie et de cytologie pathologiques de Lyon.

Déclaration de liens d'intérêts : Les auteurs déclarent ne pas avoir de liens d'intérêts.

Références

[1] Katzenstein AL, Sale SR, Greenberger PA. Allergic Aspergillus sinusitis: a newly recognized form of sinusitis. J Allergy Clin Immunol 1983;72(1):89–93.

[2] Lu-Myers Y, Deal AM, Miller JD, Thorp BD, Sreenath SB, McClurg SM, et al. Comparison of socioeconomic and demographic factors in patients with chronic rhinosinusitis and allergic fungal rhinosinusitis. Otolaryngol Head Neck Surg 2015;153(1):137–43.

[3] Bent JP, Kuhn FA. Diagnosis of allergic fungal sinusitis. Otolaryngol Head Neck Surg 1994;111(5):580–8.

[4] Bakhshaee M, Fereidouni M, Mohajer MN, Majidi MR, Azad FJ, Moghiman T. The prevalence of allergic fungal rhinosinusitis in sinonasal polyposis. Eur Arch Otorhinolaryngol 2013;270(12):3095–8.

[5] Raz E, Win W, Hagiwara M, Lui YW, Cohen B, Fatterpekar GM. Fungal sinusitis. Neuroimaging Clin N Am 2015;25(4):569–76.

[6] Lam K, Schleimer R, Kern RC. The etiology and pathogenesis of chronic rhinosinusitis: a

ARTICLE IN PRESS

Pour citer cet article : Di Marco L, et al. Rhinosinusite fongique allergique : un diagnostic à évoquer. Presse Med. (2018), https://doi.org/10.1016/j.lpm.2018.04.010

review of current hypotheses. Curr Allergy Asthma Rep 2015;15(7):41.

[7] Glass D, Amedee RG. Allergic fungal rhinosinusitis: a review. Ochsner J 2011;11(3):271–5.

[8] Zuluaga A, Ospina-Medina J, Castaño-Gallego I, Arango K, González Á. Frequency of fungal agents identified in sinus samples from patients with clinically suspected rhinosinusitis. Diagn Microbiol Infect Dis 2015;81(3):208–12.

[9] Devars du Mayne M, Gratacap M, Malinvaud D, Grenouillet F, Bonfils P. An uncommon cause of allergic fungal sinusitis: rhizopus oryzae. Ear Nose Throat J 2015;94(1):E17–20.

[10] Sharada Raju Rane NVK. Nasal discharge cytology an important diagnostic method for allergic fungal sinusitis: report of three cases. J Clin Diagn Res JCDR 2014;8(3):121–2.

[11] Moulin G, Pascal T, Jacquier A, Vidal V, Facon F, Dessi P, et al. Imagerie des sinusites chroniques de l'adulte; 2008 [Disponible sur : http://www.em-premium.com.proxy-scd.u-bourgogne.fr/article/121594/resultatrecherche/52 (cité 30 août 2014)].

[12] Killeen DE, Sedaghat AR, Cunnane ME, Gray ST. Objective radiographic density measurements of sinus opacities are not strong predictors of noninvasive fungal disease. Am J Rhinol Allergy 2014;28(6):483–6.

[13] White LC, Jang DW, Yelvertan JC, Kountakis SE. Bony erosion patterns in patients with allergic fungal sinusitis. Am J Rhinol Allergy 2015;29(4):243–5.

[14] Patro SK, Verma RK, Panda NK, Chakrabarti A. Understanding paediatric allergic fungal sinusitis: is it more aggressive? Int J Pediatr Otorhinolaryngol 2015;79(11):1876–80.

[15] Bozeman S, deShazo R, Stringer S, Wright L. Complications of allergic fungal sinusitis. Am J Med 2011;124(4):359–68.

[16] Vashishth A. Extensive allergic fungal rhinosinusitis: ophthalmic and skull base complications. Indian J Otolaryngol Head Neck Surg Off Publ Assoc Otolaryngol India 2015;67(3):227–33.

[17] Pao KY, Yakopson V, Flanagan JC, Eagle RC. Allergic fungal sinusitis involving the lacrimal sac: a case report and review. Orbit Amst Neth 2014;33(4):311–33.

[18] Braun J-J, Pauli G, Schultz P, Molard A, Gentine A, de Blay F. La sinusite fongique allergique (SFA) : « équivalent nasosinusien » de l'aspergillose bronchopulmonaire allergique (ABPA) ? Rev Fr Allergol Immunol Clin 2007;47(4):298–304.

[19] Upadhyay R, Kant S, Prakash V, Saheer S. Sinobronchial allergic aspergillosis with allergic bronchopulmonary aspergillosis: a less common co-existence. J Radiol 2014;84(7–8):901–19 [bcr2013201946].

[20] Houser SM, Corey JP. Allergic fungal rhinosinusitis: pathophysiology, epidemiology, and diagnosis. Otolaryngol Clin North Am 2000;33(2):399–408.

[21] Braun JJ, Dupret A, Veillon F, Riehm S. Pseudotumoral allergic fungal sinusitis with skull base involvement. B-ENT 2014;10(1):75–9.

[22] Ren K, Wang W, Ma X, Guo F, Li P, Liu L. Nasopharyngeal carcinoma mimicking Aspergillosis rhinosinusitis: an unusual case report and review of the literature. Int J Clin Exp Pathol 2014;7(12):9050–5.

[23] Marglani O. Update in the management of allergic fungal sinusitis. Saudi Med J 2014;35(8):791–5.

[24] Gan EC, Thamboo A, Rudmik L, Hwang PH, Ferguson BJ, Javer AR. Medical management of allergic fungal rhinosinusitis following endoscopic sinus surgery: an evidence-based review and recommendations. Int Forum Allergy Rhinol 2014;4(9):702–15.

[25] IDSA. Infections by organism; 2015 [Disponible sur : http://www.idsociety.org/Organism/ (Internet)].

[26] Patadia MO, Welch KC. Role of immunotherapy in allergic fungal rhinosinusitis. Curr Opin Otolaryngol Head Neck Surg 2015;23(1):21–8.

[27] Melzer JM, Driskill BR, Clenney TL, Gessler EM. Sublingual immunotherapy for allergic fungal sinusitis. Ann Otol Rhinol Laryngol 2015;124(10):782–7.

[28] Evans MO, Coop CA. Novel treatment of allergic fungal sinusitis using omalizumab. Allergy Rhinol Provid RI 2014;5(3):172–4.

[29] Patro SK, Verma RK, Panda NK, Chakrabarti A, Singh P. Efficacy of preoperative itraconazole in allergic fungal rhinosinusitis. Am J Rhinol Allergy 2015;29(4):299–304.

ARTICLE IN PRESS