Caso clinico
Case report

Punture di imenotteri insoliti. Analisi di tre casi clinici

Sting of unusual hymenoptera. Analysis of three clinical cases

M. DUTTO
Consulente Entomologia Medica, Azienda Sanitaria Ospedaliera S. Croce e Carle di Cuneo

Parole chiave
Punture imenotteri • Scleroderma • Xylocopa

Key words
Hymenoptera sting • Scleroderma • Xylocopa

Riassunto

Nel presente articolo vengono presentati tre casi clinici indotti dalla puntura di insetti afferenti all'ordine degli imenotteri. I casi presentati hanno come fonte lesiva *Scleroderma domesticus* (*Betilidae*), in un caso e *Xylocopa violacea* (*Apidae*), nei restanti due, che sono due specie di imenotteri comuni, ma solo raramente lesivi. La rarità con cui avvengono le lesioni rendono maggiormente difficile la diagnosi e l'approccio terapeutico.

Summary

Three clinical cases induced by insect sting pertaining to the hymenoptera are presented. These cases were caused by Scleroderma domesticus (Betilidae), one case, and by Xylocopa violacea (Apidae), the remaining two, which are two common hymenoptera rarely harmful. The rarity with which injuries by these hymenoptera occur makes very difficult to make the diagnosis and to establish the treatment.

Introduzione

Gli imenotteri aculeati sono fra gli insetti che durante la primavera e l'estate, periodo di maggior attività delle specie, causano un gran numero di lesioni che richiedono in molti casi l'intervento del medico e nei soggetti allergici possono essere la causa scatenante di reazioni anafilattiche sistemiche potenzialmente fatali in molti casi.
Fra le specie di imenotteri a cui vengono imputate il maggior numero di lesioni (punture) vi è senza dubbio l'*Apis mellifera* (ape domestica o ape da miele) e diverse specie di vespe tra cui è necessario ricordare il famigerato calabrone, *Vespa crabro*, e quelle appartenenti ai generi *Vespula* spp. e *Polistes* spp. [1-3].
Altre specie lesive sono i bombi (*Bombus* spp.) che stanno assumendo un ruolo emergente nelle lesioni indotte da imenotteri per il loro maggior impiego in agricoltura come impollinatori [1], *Xylocopa* spp., l'ape legnaiuola e *Scleroderma domesticus*, lo scleroderma domestico o tarlo formica.
Mentre le api, le vespe e i bombi sono insetti sociali, con colonie matriarcali annuali (bombi e vespe) o poliennali (api), *Xylocopa* è una specie solitaria che nidifica all'interno di cavità legnose come anche *Scleroderma domesticus* che però infesta le abitazioni dove si sviluppa a spese dei tarli del legno presenti nei mobili attempati e non disinfestati [4].
Le lesioni indotte dagli imenotteri precedentemente presi in rassegna sono il frutto della penetrazione nello spessore cutaneo del pungiglione, organo che ha perso la funzione di ovodepositore vero nelle api e nelle vespe e viene utilizzato come organo difensivo-offensivo; il pungiglione è collegato ad un serbatoio del veleno in cui è conservato il secreto tossico prodotto da apposite ghiandole. In seguito alla puntura il pungiglione può rimanere infisso nella cute, come nel caso delle api, per la sua microstruttura denticolata oppure può essere estratto e riutilizzato come nel caso dei bombi[1], dei calabroni e della *Xylocopa*.
Il secreto tossico inoculato varia notevolmente da specie a specie ed è ormai nota, ad esempio, la presenza di melittina (sostanza altamente citotossica) nel veleno delle api [8], mentre manca in quello delle vespe che è più ricco di sostanze allergizzanti [9]. Minori informazioni si hanno invece sulla composizione e sull'attività farmacologica dei veleni delle specie come *Xylocopa* che risulta possedere un veleno nettamente poco tossico. A tale proposito è sufficiente pensare che il veleno delle api (*Apis mellifera*) risulta due volte più tossico di quello dei bombi (*Bombus spp.*), mentre quello di *Xylocopa* è tre volte meno tossico di quello dei bombi [10].
Le lesioni indotte dagli imenotteri possono essere suddivise primariamente in due categorie: (i) immunomediate, e (ii) tossiche; le prime, IgE-mediate, possono poi ancora essere ulteriormente classificate in LLR (*local large reaction*) e sistemiche.

Le reazioni tossiche possono essere classificate in locali, classico pomfo dolente, e sistemiche; le reazioni sistemiche solitamente prevedono un numero molto alto di punture (sup. 50) [1] e si manifestano con una sindrome piuttosto seria e potenzialmente letale.

Analisi dei casi clinici osservati

Caso 1

Signora 74 anni, casalinga, di nazionalità americana ma residente a Cuneo (Piemonte, Italia) da oltre 40 anni, giunge in febbraio del 2005 al Dipartimento di Emergenza e Accettazione (DEA) dell'Ospedale di Cuneo per una lesione presente da circa 4 giorni sul braccio destro (Fig. 1).
La signora risulta priva di patologie di base clinicamente significative, non ha effettuato viaggi all'estero negli ultimi mesi e lamenta dolore in corrispondenza della lesione presente sulla parte dorsale dell'avambraccio.
All'esame obbiettivo è possibile osservare una vescico-bolla a componente purulenta con piccola centratura nera; la vescica risulta circondata da un anello eritematoso e solo leggermente edematoso. Alla pressione perilesionale il dolore viene riacutizzato.
Viene domandato dall'entomologo di descrivere la dinamica dell'incidente e la signora racconta di avere avvertito nel sonno una puntura verso le 3 della notte di 4 giorni prima che l'ha indotta a svegliarsi; all'ispezione dell'area non ha notato nulla di particolare se non una piccola area infiammata, ipertermica, dolente e leggermente gonfia. Afferma inoltre di avere visto sul materasso un insetto nero, di forma allungata simile ad una formica che però non è riuscita a catturare.
Nella notte viene praticata la disinfezione dell'area con Citrosil e vengono applicati degli impacchi freddi.

Fig. 1. Vescico-bolla purulenta dopo 4 giorni dalla puntura di *Scleroderma domesticus* (foto M. Dutto).

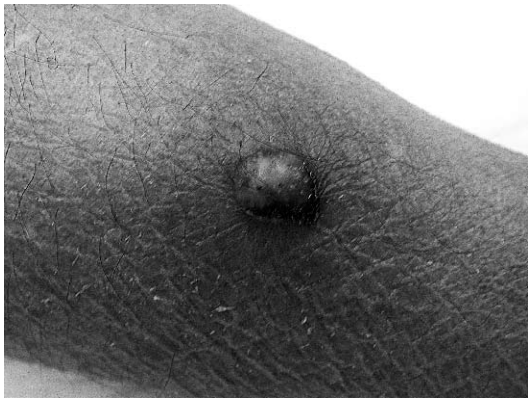

Al mattino del giorno seguente la signora continua a provare dolore nell'area lesa dove è presente un pomfo eritematoso di circa 1 cm di diametro. Nei giorni seguenti la clinica non tende a miglioramento ma dopo 4 giorni insorge una bolla con componente purulenta che la signora continua a disinfettare.
L'entomologo domanda ancora alla signora se sono presenti mobili antichi in casa, e la signora, benestante, afferma di essere un appassionata di mobili antichi in stile e di aver osservato più volte su essi tarlature.
Dall'anamnesi e dall'analisi della clinica si evince chiaramente che si tratta di una puntura di uno *Scleroderma*.
Viene evacuata in DEA la vescico-bolla e successivamente l'area viene disinfettata e protetta con bendaggio; si somministra una dose di richiamo di vaccino antitetanico e viene prescritta la terapia antibiotica con Ciproxin 500 assunto a due dosi giornaliere per sette giorni.
L'entomologo consiglia inoltre di disinfestare i mobili e gli ambienti con prodotti insetticidi a base di permetrina o deltametrina. Il soggetto leso viene rinviato a domicilio.

Caso 2

Soggetto maschio, 37 anni di età, medico di 118, giunge al DEA in novembre del 2007, per una puntura alla pianta del piede avvenuta in mattinata nell'intento di infilarsi la calza nel piede sinistro.
In acuto il soggetto ricorda forte dolore riconducibile alla penetrazione di un ago seguito da una sensazione di bruciore. Nell'area in cui è avvenuta la puntura era possibile osservare un alone infiammato leggermente edematoso centrato da un puntino più scuro corrispondente al punto di penetrazione del pungiglione.
In seguito alla puntura, il soggetto, preoccupato dalle dimensioni e dalle caratteristiche dell'insetto, lo cattura e lo porta con se in DEA.
All'ingresso in DEA, dopo 8 ore dall'accaduto, il soggetto riferisce una sensazione di fastidio nell'appoggiare il piede per terra, e un indolenzimento del malleolo tibiale. Riferisce inoltre disturbi crampiformi all'addome. L'insetto catturato risulta essere una *Xylocopa violacea*.
All'esame obbiettivo nella pianta del piede è possibile osservare un'area indurita al tatto, leggermente dolente, e centrata da un puntino rosso.
Al soggetto, in regola con la profilassi antitetanica, viene effettuata una disinfezione con perossido di idrogeno e viene applicata una pomata steroidea. L'area viene protetta da bendaggio leggero. La sintomatologia addominale appare evidentemente scollegata dalla puntura di *Xylocopa*.
La dissezione dell'insetto ha permesso inoltre di accertare l'integrità del pungiglione escludendo un'eventuale frammentazione interna fonte di patologie locali secondarie (granulomi, sovrainfezioni). Il soggetto viene rinviato a domicilio.

Caso 3

Soggetto femmina, 25 anni di età, studentessa, senza precedenti allergici noti, in gennaio giunge presso l'accettazione del DEA di Cuneo verso le 10.30 per la puntura di un insetto alla mano destra. L'insetto catturato è stato portato dal soggetto presso il pronto soccorso all'interno di un contenitore di fortuna.
Al momento della puntura, avvenuta durante la raccolta del bucato steso al sole nei giorni precedenti, nell'intento di piegare una calza, il soggetto ha avvertito un forte dolore (pressoché irresistibile a detta del soggetto leso) seguito dall'insorgenza di un area infiammata in corrispondenza del sito di penetrazione del pungiglione.
Il soggetto al momento di arrivo presso il DEA risultava in buone condizioni di salute ma risultava evidentemente spaventato per il fatto che non conosceva l'insetto e date le dimensioni pensava ad una specie altamente velenosa. Oltre alla componente emotiva il soggetto continuava a lamentare dolore che però era già andato in attenuazione dal momento dell'acuto avvenuto circa un'ora prima. Nell'area interessata dalla penetrazione era possibile osservare un leggero alone eritematoso e un leggero edema per un diametro complessivo di circa 2 cm.
La determinazione dell'insetto ha permesso di identificarlo in *Xylocopa violacea* e nella sede di puntura non erano presenti resti del pungiglione.
Al soggetto viene applicata una pomata glucocorticoide e viene rinviato a domicilio.

Conclusioni

La diagnosi delle lesioni indotte da insetti risultano particolarmente complesse ai medici per via delle scarse conoscenze entomologiche; le difficoltà aumentano poi considerevolmente quando l'entoma (= insetto) responsabile dell'acuto si allontana delle "tipiche" specie lesive quali api, vespe e calabroni.
Certamente la determinazione della specie lesiva non è un elemento cardine nella terapia però lo diviene ai fini educativi e profilattici.
Nel caso 1 si hanno diversi elementi che fanno presupporre ad una puntura di betilide quali: la stagione, l'aggressione in ore notturne e in locali abitativi e la presenza di legno tarlato. In questo caso poi in anamnesi era emersa la presenza di un insetto simile ad una formica, insetto per altro simile allo *Scleroderma* agli occhi del non esperto. Anche i segni e i sintomi sono stati di ausilio nel confermare la diagnosi in quanto affine a quella descritta in letteratura [4-6] nonostante solitamente le lesioni siano originariamente papuloeritematose [4-6] e in questo caso la causa dell'insorgenza di una vescica-bolla purulenta va ricercata in una sovrainfezione batterica dovuta al pungiglione contaminato. Inoltre è utile ricordare che in questo caso clinico si trattava di una lesione singola probabilmente imputabile ad una bassa carica infestante all'interno dell'abitazione, però può succedere di esaminare casi con punture multiple e in letteratura sono citati anche casi di anafilassi sistemica [6 7].
Nel caso 2 e 3 la diagnosi è stata molto facile grazie alla cattura dell'insetto lesivo da parte dei soggetti.
In questi casi l'assenza dell'insetto avrebbe potuto condurre ad una diagnosi molto meno precisa in quanto sicuramente sarebbe stata ricondotta alla penetrazione di un corpo estraneo dato che le temperature stagionali nel momento in cui sono avvenuti gli acuti non facevano presupporre il volo agli insetti. In realtà in questi casi si tratta di femmine feconde che hanno cercato all'interno della calza scura stesa al sole l'ambiente ideale per svernare (caso 2) oppure come riparo notturno (caso 3).
Per quanto concerne il caso 3 è importante precisare che l'acuto è avvenuto verso la fine di gennaio, quando, in provincia di Cuneo, la temperatura diurna ha raggiunto i 20-22°C (föhn) permettendo il volo anticipato a questa specie.
Xylocopa violacea è un insetto che punge solo raramente quando si sente minacciato e non trova via di fuga ed è quindi costretto a difendersi; da ricerche in letteratura questi risultano i primi due casi recentemente documentati di puntura di *Xylocopa*, in cui i soggetti lesi hanno richiesto la consulenza medico-ospedaliera.
Nei casi 2 e 3 indotti da *Xilocopa violacea* è possibile osservare come in ambedue i casi il sintomo prevalente sia stato il dolore che migliora rapidamente, mentre contrariamente a quanto accade per le punture degli altri imenotteri (api e vespe), vi è in molti casi una risposta immunitaria e una citotossicità più marcata che determina l'insorgenza più o meno estesa e marcata, sulla base della sensibilità personale, di edema, prurito e eritema.
A tale proposito la scarsa reattività soggettiva può essere ricondotta a: (i) mancata sensibilizzazione del soggetto, considerato che le persone che durante la loro vita ricevono una puntura da questo insetto sono rare e difficilmente ne ricevono una seconda, e quindi non è vi è stata una potenziale sensibilizzazione pregressa che potrebbe preludere a uno stato di allergia, e (ii) scarsa citotossicità dei componenti del veleno. Oppure durante l'aggressione difensiva da parte di *Xylocopa violacea* viene inoculata una quantità minima di secreto tossico, che in associazione alla scarsa citotossicità del secreto determina l'insorgenza di segni limitati e l'unico sintomo è il dolore indotto dalla penetrazione del robusto pungiglione.
Il trattamento nei due casi data la banalità delle lesioni è stato puramente sintomatico e comunque non si differenzia dalle punture indotte dalle altre specie; inoltre in questi casi non è stata prescritta terapia antibiotica preventiva in quanto non sussistevano i

requisiti per l'attuazione della chemioterapia preventiva considerato che il pungiglione è ben protetto all'interno dell'addome e risulta raramente utilizzato dalle femmine.
In tutti i casi di punture di imenottero, per quanto concerne la profilassi antitetanica è necessario ricordare che nel caso in cui manchi completamente un ciclo di immunizzazione di base è necessario intraprenderlo come anche è necessario somministrare una dose di richiamo qualora il soggetto abbia ricevuto l'ultima dose da più di 10 anni. Certamente le punture di imenottero non rappresentano una tipologia di lesione ad alto rischio tetano, però al di là di ciò è importante evidenziare che la copertura antitetanica è indispensabile in tutte le categorie sociali e professionali e dunque la puntura di imenottero può essere un valido momento per effettuare una vaccinazione o un richiamo che altrimenti non sarebbe stato eseguito.
Risulta questo anche il momento per ricordare come la presenza di un entomologo all'interno di una struttura ospedaliera possa facilitare la diagnosi di diverse patologie artropodo-correlate, anche se spesso sarebbe sufficiente, nei casi in cui l'insetto è stato visto, avere a disposizione una cassetta entomologica con i principali insetti nocivi determinati in precedenza da un esperto.

■ Corripondenza: prof. Moreno Dutto, Consulente in Entomologia Medica, Dipartimento di Emergenza & Accettazione, A.S.O. S. Croce e Carle, via Monte Coppino, 12100 Cuneo - E-mail: dutto.moreno@tiscali.it

Bibliografia

1. Severino M, Macchia D, Ermini G, Testi S, Manfredi M, Campi P. *Allergia al veleno di imenotteri.* Atti congresso interannuale della Società Italiana di Allergologica ed Immunologia Clinica, Firenze, 22-25 settembre 2004, pp. 300-303.
2. Bircher A J. *Systemic immediate allergic reactions to arthropod sting and bites*. Dermatology 2005;210:119-27.
3. Pignataro C, Vicidomini S. *Gli imenotteri veleniferi di interesse medico in Campania. Note biologiche sulle principali specie*. Natur Campano 2006;26:1-4.
4. Pérez-Irezábal J, Gardeazabal J, Saloñac M. *Urticaria recidivante de dos años de evolución*. Enferm Infecc Microbiol Clin 2003;21:381-2.
5. Ayala L. *Su di una particolare dermatosi parassitaria da Sclerodermus brevicornis*. Minerva Derm 1967;42:593-7.
6. Mohar N, Dujmovic R, Uremovic V. *Season dermatitis ex insectis caused by sting Sclerodermus domesticus*. Dermatologica 1985;171:446-9.
7. Fuch H. *Urticaria papulosa durch Stiche von Scleroderma domestica*. Dermatologica 1952;105:213-6.
8. Goyffon M, Heurtault J. *La fonction venimeuse*. Paris: Masson editeur 1995, pp. 284.
9. Puccini V, Tarsitano E. *Parassitologia Urbana. Città, animali e salute pubblica*. Bologna: Edagricole 2003, pp. 343.
10. Roubik DW. *Ecology and Natural History of tropical Bees*. Cambridge: Tropical Biology Series 1989, pp. 504.