Revue française d'allergologie xxx (2020) xxx–xxx

Disponible en ligne sur
ScienceDirect
www.sciencedirect.com

Elsevier Masson France
EM|consulte
www.em-consulte.com

Mise au point

Urticaire de l'enfant

Urticaria in children

F. Boralevi , C. Léauté-Labrèze *

Unité de dermatologie pédiatrique, hôpital Pellegrin-Enfants, place Amélie-Raba-Léon, 33076 Bordeaux, France

INFO ARTICLE

Historique de l'article :
Reçu le 23 février 2020
Accepté le 24 février 2020
Disponible sur Internet le xxx

Mots clés :
Angioedème
Virus
Médicament
Aliments
Antihistaminiques

RÉSUMÉ

L'incidence cumulée de l'urticaire chez l'enfant est proche de 10 %. On décrit la forme superficielle et la forme profonde, ou angioedème. Chez le jeune enfant de moins de 3 ans, l'urticaire est volontiers annulaire et ecchymotique et prise à tort pour un érythème polymorphe ou un œdème aigu hémorragique. La pseudo-maladie sérique est une forme particulière d'urticaire caractérisée par un angioedème des extrémités, une fièvre et des arthralgies, la principale cause est médicamenteuse (céphalosporines). Chez l'enfant, l'interrogatoire et l'examen clinique sont essentiels et permettent dans la plupart des cas de mettre en évidence une étiologie. Les principales causes d'urticaire aiguë ou récidivante sont les infections virales et/ou les médicaments (histaminolibération non spécifique), alors que les urticaires chroniques sont majoritairement de cause physique. Dans les pays développés, les infections parasitaires sont rarement en cause. Les arguments en faveur d'une allergie alimentaire sont : un contexte d'atopie, la survenue dans l'heure suivant la prise de l'aliment suspect, l'absence de fièvre ou de contexte infectieux, la durée inférieure à 24 heures, l'association éventuelle à d'autres manifestations d'anaphylaxie et la récidive à chaque nouvelle prise de l'aliment suspect. Le traitement de première intention d'une urticaire sans signe de gravité se limite à la prescription d'un antihistaminique non sédatif (associé à l'éviction de la cause lorsque celle-ci est déterminée). Près d'un tiers des cas d'urticaire de l'enfant évolue sur une durée prolongée de plus de 6 semaines, définissant l'urticaire chronique (le plus souvent à type d'urticaire récidivante bénigne lors des épisodes infectieux et/ou la prise de médicaments). Il est très rare qu'une urticaire, même chronique, révèle une maladie inflammatoire ou une maladie génétique comme une cryopyrinopathie, le bilan étiologique de première intention se limite habituellement aux examens suivants : NFS, VS et/ou CRP, transaminases.

© 2020 Publié par Elsevier Masson SAS.

Keywords:
Angioedema
Viral infection
Drug
Food allergy
Antihistamines

ABSTRACT

The cumulative incidence of urticaria in children is close to 10%. Two forms are described: the superficial form and the deep form, or angioedema. In young children aged under 3 years, urticaria is commonly annular and ecchymotic, and is mistaken for erythema multiforme or acute hemorrhagic edema. Serum sickness-like reaction is a particular form of urticaria characterized by angioedema of the extremities, fever and arthralgia, and it is chiefly drug-induced (cephalosporins). With children, questioning and clinical examination are essential and, in most cases, reveal an etiology. The main causes of acute or recurrent urticaria are viral infections and/or drugs (non-specific histamine release), whereas chronic urticaria is mostly due to physical causes. In developed countries, parasitic infections are rarely the cause. Arguments in favor of a food allergy are as follows: a setting of atopy, onset within one hour of taking the suspect food, absence of fever or infection, a duration of less than 24 hours, possible association with other signs of anaphylaxis, and further recurrence with each new intake of the suspect food. First-line

* Auteur correspondant.
Adresse e-mail : christine.labreze@chu-bordeaux.fr (C. Léauté-Labrèze).

https://doi.org/10.1016/j.reval.2020.02.239
1877-0320/© 2020 Publié par Elsevier Masson SAS.

treatment of urticaria without signs of severity consists solely of non-sedating antihistamine (associated with removal of the cause where the latter has been determined). Nearly one-third of cases of urticaria in children progress over a prolonged period of more than 6 weeks, thus constituting chronic urticaria (most often a form of mild recurrent urticaria during episodes of infection and/or medication). Chronic urticaria is very rarely due to an underlying inflammatory disease or a genetic disease such as cryopyrinopathy, and first-line etiological assessment is usually limited to the following tests: CBC, sedimentation speed and/or CRP, and transaminases.

© 2020 Published by Elsevier Masson SAS.

1. Introduction

L'urticaire de l'enfant se distingue de l'urticaire de l'adulte par sa présentation clinique, ses étiologies et son pronostic. Les données épidémiologiques disponibles indiquent qu'il s'agit d'une situation très fréquente en pédiatrie, avec une prévalence de 1 % par année de vie [1]. L'incidence cumulée chez le jeune enfant est évaluée entre 3,5 et 8 %, pour atteindre 16 à 24 % chez l'adolescent.

Chez le nourrisson et le petit enfant, près de 60 % des cas associent des lésions d'urticaire superficielle et profonde (formes œdémateuses) et s'accompagnent également dans la moitié des cas de lésions purpuriques ecchymotiques. Alors que chez le grand enfant et l'adolescent, les formes œdémateuses sont plus rares (environ 15 %), rapportées isolément dans 6 % des cas ou associées à une forme superficielle dans 9 % des cas [2,3]. Les formes graves, évoluant vers un choc anaphylactique, sont exceptionnelles chez le nourrisson mais leur incidence augmente avec l'âge [4,5]. Les formes associées aux maladies systémiques (auto-immunité, maladies auto-inflammatoires.) sont rares, elles sont néanmoins importantes à connaître car leur prise en charge est spécifique [6].

Classiquement, dans les urticaires aiguës, le déclenchement implique un mécanisme IgE médié déclenché par des allergènes ingérés, appliqués, injectés, voire inhalés. La prévalence des formes allergiques d'urticaire est plus importante chez les sujets ayant des antécédents personnels ou familiaux atopiques. Chez l'enfant, l'urticaire est souvent déclenchée par une infection virale [3,4], dans ce cas le mécanisme demeure incertain, il n'est pas clairement démontré qu'un mécanisme spécifique puisse être en cause (reconnaissance d'antigènes microbiens comme des allergènes), ce qui conduit à privilégier l'hypothèse d'une histaminolibération non spécifique. Comme chez l'adulte, dans les urticaires chroniques, le mécanisme est le plus souvent non allergique, lié à une histaminolibération non spécifique d'un allergène. Dans certaines formes d'urticaire chronique, un mécanisme auto-immun a pu être montré, médié par des auto-anticorps dirigés contre les récepteurs aux IgE [6,7].

2. Diagnostic

Le diagnostic d'urticaire est avant tout clinique et il est habituellement facile (Fig. 1a). La principale difficulté diagnostique chez l'enfant vient de la présentation volontiers très annulaire, en médaillon, œdémateuse et ecchymotique (Fig. 1b et c) en particulier chez le jeune enfant (généralement avant 3 ans). Il est alors classique de voir des patients pour lesquels un diagnostic d'érythème polymorphe est évoqué, ou un œdème aigu hémorragique. Les principaux diagnostics différentiels sont listés dans le Tableau 1.

On oppose schématiquement les formes superficielles et profondes d'urticaire.

2.1. Urticaire superficielle

Elle se manifeste par une éruption papuleuse (œdémateuse) érythémateuse, prurigineuse, classiquement migratrice, transitoire, disparaissant sans laisser de traces (Fig. 1a et b). La durée des poussées éruptives est extrêmement variable, allant de quelques minutes à quelques jours.

Tableau 1
Diagnostic différentiel des urticaires et angioedèmes de l'enfant.

Érythème polymorphe
Œdème aigu hémorragique et purpura rhumatoïde
Prurigos parasitaires
Mastocytose
Syndrome auriculotemporal
Syndromes rares
Œdèmes bradykiniques (œdème angioneurotique)
Syndrome de Sweet
Érythèmes annulaires de l'enfant : syndrome de Wells, érythème annulaire centrifuge. . .

2.2. L'angioedème

L'angioedème (ou urticaire profonde) est particulièrement fréquent chez l'enfant, il se manifeste par un œdème dermique et hypodermique, touchant volontiers les semi-muqueuses et les muqueuses ainsi que les extrémités (Fig. 1c). Il est souvent associé à des lésions d'urticaire superficielle, ce qui le distingue de l'angioedème des œdèmes bradykiniques (œdème angioneurotique héréditaire) qui est généralement isolé, unilatéral et sans atteinte superficielle concomitante.

2.3. Pseudo-maladies sériques

Les pseudo-maladies sériques *(serum sickness-like reactions* en anglais) font partie du spectre des urticaires. Il s'agit d'éruptions urticariennes associant atteinte superficielle et profonde, touchant souvent les extrémités et les régions périarticulaires où l'urticaire revêt un caractère inhabituellement fixe, et s'accompagne d'importantes arthralgies et de fièvre.

Les confusions se font le plus souvent avec :

- certains prurigos parasitaires sont très aigus et peuvent avoir une présentation « urticarienne », c'est le cas des prurigos dus aux punaises de lit (Fig. 2a) ;
- la mastocytose, les lésions jaunes ou brun chamois sont fixes et on peut déclencher un œdème, voire une bulle en les frottant (signe de Darier) (Fig. 2b) ;
- l'érythème polymorphe se caractérise cliniquement par des lésions annulaires, avec de façon caractéristique une atteinte prédominant sur les extrémités mais affectant aussi les muqueuses (Fig. 2c). La lésion élémentaire en cocarde consiste en une lésion en cible avec 3 bandes concentriques, celle du centre évoluant vers une bulle ;
- l'œdème aigu hémorragique du nourrisson se caractérise par des lésions arrondies érythémateuses et violacées, fixes, localisées essentiellement sur les membres (Fig. 2d), avec une atteinte fréquente des oreilles et un respect du tronc. Il s'agit d'une

Pour citer cet article : Boralevi F, Léauté-Labrèze C. Urticaire de l'enfant. Rev Fr Allergol (2020), https://doi.org/10.1016/j.reval.2020.02.239

Fig. 1. a–c : urticaire : a : urticaire superficielle au cours d'une varicelle ; b : urticaire de présentation annulaire et ecchymotique souvent confondue avec un érythème polymorphe ; c : urticaire ecchymotique superficielle et profonde accompagnée d'œdème des pieds chez un nourrisson.

vascularite leucocytoclasique proche du purpura rhumatoïde de l'enfant ;

- le purpura rhumatoïde, lors des poussées, est parfois précédé de lésions d'allure urticarienne qui prédominent sur les membres inférieurs et évoluent sur un mode ecchymotique, généralement sans prurit.

3. Étiologies

Il est possible de suspecter voire de confirmer la cause d'une urticaire aiguë dans près de 40 % des cas (30 à 90 % selon les séries) [3,4] et dans moins d'un tiers des cas dans les formes chroniques [8]. Les principales causes reconnues d'urticaires de l'enfant sont listées dans le Tableau 2 et détaillées ci-dessous, un interrogatoire et un examen clinique bien menés sont habituellement suffisants. Les causes d'urticaires aiguës de l'enfant diffèrent sensiblement de celles rencontrées chez l'adulte. Chez le nourrisson, les allergies alimentaires sont prédominantes, en particulier l'allergie IgE médiée aux protéines de lait de vache. Chez l'enfant, les infections virales et les causes médicamenteuses (majoritairement par histaminolibération non spécifique) sont les plus fréquentes. Il est classique de dire que la première cause est virale, la seconde médicamenteuse, et la troisième associe virus et médicament (phénomène d'histaminolibération non spécifique ou « fausse allergie »).

3.1. Infections

De nombreuses infections sont associées aux urticaires aiguës, et dans une moindre mesure chronique, chez l'enfant. Les causes virales dominent et sont bien documentées, tout comme les

Pour citer cet article : Boralevi F, Léauté-Labrèze C. Urticaire de l'enfant. Rev Fr Allergol (2020), https://doi.org/10.1016/j.reval.2020.02.239

Fig. 2. a–d : diagnostics différentiels de l'urticaire de l'enfant : a : prurigo par piqûres de punaises de lit ; b : mastocytose avec dermographisme et signe de Darier ; c : érythème polymorphe majeur ; d : œdème aigu hémorragique du nourrisson.

Tableau 2
Principales causes d'urticaire aiguë chez l'enfant.

Infections virales communes	Virus influenza, adénovirus, entérovirus, EBV, coronavirus. Plus rarement virus des hépatites dont l'hépatite B
Médicaments	Principalement le groupe des bêtalactamines, autres antibiotiques, anti-inflammatoires non stéroïdiens (aspirine, ibuprofène), paracétamol. Produits libérateurs d'histamine : codéine, produits de contrastes de radiologie
Aliments	Protéines de lait de vache (prédominent avant 6 mois), œuf, arachide et fruits à coque, poissons et crustacés, fruits exotiques, additifs alimentaires
Piqûres d'insectes	Principalement hyménoptères
Parasites	Presque exclusivement dans les zones d'endémie
Causes physiques	Urticaire au froid, urticaire cholinergique, dermographisme
Formes idiopathiques	

causes parasitaires. En revanche, le déclenchement d'urticaires lors d'infections bactériennes et fongiques reste controversé.

3.1.1. Virus

Les infections virales représentent la cause la plus fréquente d'urticaire aiguë de l'enfant [3,4,7,9]. Compte tenu de la fréquence des infections virales paucisymptomatiques, l'urticaire apparaît volontiers au premier plan et peut persister selon les cas d'une à 3 semaines. La présence d'une fébricule ou d'une fièvre transitoire, ou la présence de signes respiratoires, ORL ou digestifs au moins au début de l'éruption, constitue des arguments pour ce diagnostic étiologique. L'absence de toute symptomatologie infectieuse n'écarte pas pour autant cette hypothèse compte tenu de la survenue fréquente d'infections virales asymptomatiques. La majorité des virus impliqués dans des infections chez l'enfant a été associée à la survenue d'urticaires aiguës. Les virus les plus communs respiratoires ou digestifs dominent : influenza, adénovirus et entérovirus. Les Herpes viridae sont également bien représentés (herpes simplex, virus varicelle-zona, virus Epstein-Barr, cytomégalovirus. . .). Les virus responsables d'exanthèmes (rougeole, rubéole, oreillons, parvovirus B19. . .) peuvent également provoquer des lésions urticariennes généralement superficielles qui se mêlent à l'exanthème déjà présent, ou le précèdent. Les virus des hépatites A, B ou C sont également de fréquents pourvoyeurs d'urticaire, dans près d'un tiers des cas pour l'hépatite B, lors de la phase pré-ictérique. Parmi les infections virales plus exotiques, le chikungunya peut déclencher des lésions urticariennes.

3.1.2. Bactéries

Quelques cas d'urticaires ont été rapportés dans des observations isolées concomitamment à des infections bactériennes. Un certain nombre de bactéries ont été incriminées, *Mycoplasma pneumoniae* en particulier, mais la responsabilité reste souvent

douteuse, les enfants ayant par ailleurs été traités par antibiotiques (voir paragraphe médicaments).

3.1.3. Parasites

La responsabilité d'une infection parasitaire dans la survenue d'une urticaire aiguë ou chronique a été clairement établie, mais compte tenu de la prévalence désormais faible des parasitoses dans les pays développés, cette étiologie n'est discutée qu'en seconde intention ou lorsqu'il existe une hyperéosinophilie et/ou une élévation des IgE totales, en particulier chez les enfants de retour de zones d'endémie. L'interrogatoire recherche des symptômes digestifs associés. Les parasites en cause sont les helminthiases surtout, plus rarement une trichinose, une distomatose ou dans les urticaires chroniques une infection à *Toxocara canis*. Enfin, il a été montré dans une étude cas-témoin égyptienne que *Blastocystis hominis* pourrait être fréquemment responsable d'urticaires aiguës ou chroniques [10], la prévalence de ce parasite étant supérieure à 50 % de la population dans les pays émergents et proche de 10 % dans les pays développés.

3.1.4. Infections fongiques

Peu de données attestent de la responsabilité d'un agent fongique dans les urticaires, en particulier chez l'enfant. L'hypothèse d'un rôle possible de candidoses n'est pas confirmée.

3.2. Médicaments et vaccins

La prise d'un médicament est souvent associée à la survenue d'une urticaire aiguë chez l'enfant, particulièrement dans le cas des bêtalactamines et de l'aspirine. Dans une majorité de cas, il s'agit de « fausses allergies » par histaminolibération non spécifique, mais la possibilité de vraies allergies nécessite de mener une enquête, d'abord anamnestique, puis allergologique si l'interrogatoire suspecte une allergie vraie. Les manifestations cliniques sont soit des urticaires superficielles, soit des urticaires associées à un angioedème d'autant plus important que l'enfant est jeune, soit plus rarement une présentation à type de pseudo-maladie sérique.

3.2.1. Bêtalactamines

Les urticaires déclenchées lors de la prise de bêtalactamines sont les plus fréquentes et les plus étudiées. Dans une vaste étude française [11], 1431 enfants suspects d'être allergiques aux bêtalactamines ont été explorés (prick-tests et tests de provocation) : 15,9 % d'entre eux se sont révélés être de vrais allergiques au médicament qu'ils avaient pris, les 84,1 % restants correspondaient soit à des phénomènes d'histaminolibération non spécifiques, soit à des situations considérées à tort comme des suspicions d'allergie (exanthème infectieux par exemple). Une étude espagnole semblable et plus récente [12], menée auprès de 783 enfants suspects d'être allergiques aux bêtalactamines, n'a confirmé une allergie vraie que dans 8 % des cas. L'amoxicilline ou l'association amoxicilline–acide clavulanique sont les plus gros pourvoyeurs de réactions urticariennes médicamenteuses chez l'enfant (ce sont les antibiotiques les plus utilisés). La cause peut être une allergie au principe actif ou à un excipient tel que le benzoate de sodium.

Les arguments cliniques en faveur d'une vraie allergie sont l'apparition rapide des signes d'urticaire après la prise médicamenteuse, l'existence de symptômes d'anaphylaxie, la survenue d'une pseudo-maladie sérique. Dans le cas d'allergies vraies, les réactions croisées avec d'autres antibiotiques de la même famille sont fréquentes, dans près de trois quarts des cas. Ainsi, chez un enfant ayant développé une urticaire lors de la prise d'un traitement antibiotique, la première étape est de bien préciser par l'interrogatoire le type d'éruption pour ne pas avoir à explorer une éruption liée à l'infection virale elle-même (exanthème subit, entérovirus. . .), puis secondairement de proposer une exploration allergologique (prick-test avec l'antibiotique suspecté) et enfin, d'envisager un test de provocation si le prick-test est négatif. En cas de positivité du test, il faut secondairement savoir évoquer la possibilité d'une allergie au principe actif lui-même ou une allergie à un conservateur ou un colorant présent dans le médicament en cause.

Les céphalosporines sont les principales causes de pseudo-maladies sériques, principalement le cefaclor, mais également la ceftriaxone, le céfuroxime et la céfazoline.

3.2.2. Anti-inflammatoires non stéroïdiens et aspirine

Ces médicaments affectent la synthèse des prostaglandines et sont de grands pourvoyeurs d'urticaire. Les manifestations surviennent généralement dans les minutes ou les heures qui suivent l'administration du produit et peuvent persister jusqu'à une semaine après la prise, même unique. Les principales molécules en cause sont l'ibuprofène, l'indométacine et l'aspirine.

3.2.3. Autres médicaments

De nombreuses classes thérapeutiques peuvent être concernées [13]. Des antibiotiques autres que les bêtalactamines comme les cyclines, les anesthésiques locaux comme la lidocaïne, ou plus rarement les corticoïdes. Certaines molécules déclenchent des éruptions urticariennes isolées sans signes d'anaphylaxie, car ce sont des libérateurs d'histamine. Il s'agit de la codéine, des morphiniques, des produits de contraste de radiologie, voire des curares et de la quinine.

3.2.4. Vaccins

La survenue d'éruptions urticariennes localisées ou diffuses après vaccination n'est pas exceptionnelle. Comme pour les éruptions survenant dans un contexte viral, elles doivent être distinguées des exanthèmes, généralement mineurs, post-vaccinaux, correspondant à une forme atténuée de l'infection contre laquelle le vaccin est dirigé (rougeole vaccinale par exemple). Les vraies urticaires post-vaccinales font évoquer une allergie à un conservateur ou un adjuvant. Dans le cas des vaccins viraux développés sur des cellules embryonnaires de poulet, il avait été longtemps considéré qu'ils devaient être évités chez l'enfant allergique à l'œuf, ce qui est maintenant remis en cause [14]. Le vaccin rougeole-oreillons-rubéole peut être administré sans risque et donc sans précautions particulières chez l'enfant allergique à l'œuf. Les réactions urticariennes post-vaccinales après le vaccin ROR sont liées à la présence de gélatine ou d'autres conservateurs selon les formulations. Les vaccins contre la grippe, la fièvre jaune et l'encéphalite à tiques sont également cultivés sur des cellules de poulet, et le risque qu'ils puissent contenir des traces d'ovalbumine les font éviter en cas d'allergie connue à l'œuf ; sauf lorsqu'ils sont jugés indispensables et alors après une procédure hospitalière (prick-test puis vaccination fractionnée sous surveillance en cas de prick-test négatif). D'autres vaccins peuvent déclencher une réaction urticarienne, ce sont avant tout les vaccins antitétanique, anti-hépatite B et anti-haemophilus.

3.3. Aliments

L'urticaire aiguë est la manifestation clinique la plus fréquente d'une allergie alimentaire chez l'enfant, survenant dans 50 à 60 % des cas lorsque l'on consomme un aliment auquel on est allergique. Néanmoins, et à l'inverse, devant un épisode urticarien aigu survenant chez un enfant, la probabilité de découvrir une allergie alimentaire est assez limitée, n'excédant pas 10 % des cas, et même de l'ordre de 2 à 3 % des cas dans les séries publiées.

De nombreux aliments sont de possibles pourvoyeurs d'allergie alimentaire et donc d'urticaire, chez l'enfant [15] on retrouve le plus souvent l'œuf, le lait de vache, l'arachide, la noisette et les autres

Pour citer cet article : Boralevi F, Léauté-Labrèze C. Urticaire de l'enfant. Rev Fr Allergol (2020), https://doi.org/10.1016/j.reval.2020.02.239

fruits à coque, la moutarde, les poissons et crustacés, les fruits exotiques... Mais la liste est longue et inclut également les viandes (porc, bœuf...), les fruits (pomme, prune, pêche...), les légumes et apparentés (légumineuses comme petits pois et lentilles, céleri...), le blé et le sésame.

Afin d'orienter le clinicien vers une allergie alimentaire, l'anamnèse :

- précise le délai entre l'ingestion et les premières lésions urticariennes (le plus souvent moins de 30 minutes, sauf pour certains légumes et céréales) ;
- recherche un syndrome oral lors de la mise de l'aliment en bouche : prurit buccal et pharyngé quasi immédiat, érythème péri-oral ;
- recherche les autres signes d'anaphylaxie, en particulier digestifs (nausées, vomissements, douleurs abdominales, diarrhées) et respiratoires ;
- précise le statut atopique, sachant que les patients atteints de dermatite atopique ont un risque multiplié par 10 de développer une allergie alimentaire, d'autant plus important que l'eczéma est sévère.

Ensuite, l'étape suivante est la recherche d'une positivité des prick-tests et/ou des IgE spécifiques dirigés contre les aliments suspectés par l'anamnèse. Pour certains aliments comme l'arachide, l'étude des IgE spécifiques de protéines (rAraH1, rAraH2, rAraH8.) peut compléter l'enquête et apporter des éléments pronostiques.

3.4. Facteurs physiques

Après l'étiologie virale, médicamenteuse et alimentaire, les urticaires physiques représentent une situation fréquente.

Un peu moins de 5 % de la population générale présente un dermographisme, dont l'intensité est variable d'un sujet à l'autre. Il s'agit de la survenue d'une lésion urticarienne érythémateuse et œdémateuse lors du simple frottement de la peau. Il témoigne d'une dégranulation mécanique des mastocytes et de la libération localisée d'histamine sur les zones de frottement, suggérant chez ces patients un seuil abaissé de déclenchement des lésions urticariennes.

L'urticaire au froid se caractérise par la survenue d'une éruption urticarienne sur la zone de contact avec un élément froid (liquide, air, objet), éventuellement généralisée en cas de contact diffus (air frais et surtout bain en eau fraîche). Les lésions disparaissent généralement rapidement après l'arrêt du contact avec le froid (quelques minutes jusqu'à moins d'une heure). Dans ces formes liées au froid, l'âge moyen est de 9 ans. Le risque majeur est la survenue concomitante de manifestations anaphylactiques, rapportées dans près d'un tiers des cas [16], avec la survenue possible de choc anaphylactique, et la description dans la littérature médicale d'évolution fatale après des bains en eau fraîche. Dans 90 % des cas, ces formes sont idiopathiques, avec quelques cas rapportés de déclenchement par des infections virales, en particulier le virus d'Epstein Barr, la rougeole et les virus des hépatites. Le diagnostic repose sur la réalisation d'un test au glaçon, qui consiste à appliquer durant quelques minutes un glaçon sur la face antérieure de l'avant-bras, ce qui entraîne le déclenchement d'une papule urticarienne dont la persistance varie de quelques minutes à une heure. L'éviction du facteur déclenchant est indispensable, avec contre-indication de la balnéation brutale en eau fraîche pour éviter les risques d'anaphylaxie sévère.

L'urticaire aquagénique, à distinguer des urticaires au froid car surviennent au contact de l'eau quelle que soit la température, et l'urticaire solaire surviennent sur les zones d'exposition et disparaissent dès le retour à l'ombre, contrairement aux lucites. L'urticaire retardée à la pression survient généralement lors de pression mécanique verticale, comme la bretelle d'un sac à dos, ou sur la plante des pieds à la marche. Les lésions sont parfois retardées de quelques heures.

Cliniquement, l'urticaire cholinergique se présente sous la forme de petites papules de quelques millimètres, survenant rapidement lors d'un exercice physique, lors d'un stress, voire lors de l'ingestion d'un aliment pimenté. Les lésions ne surviennent pas systématiquement lors de chaque effort physique et n'entraînent généralement qu'une gêne modérée, sans manifestations anaphylactiques associées. En revanche, l'urticaire induite par l'exercice, associant parfois une cause physique telle qu'un effort soutenu et une allergie alimentaire, le plus souvent à une céréale telle que le blé, peut induire des manifestations d'anaphylaxie, y compris sévères.

3.5. Allergènes de contact

Elles constituent une entité clinique distincte car ici l'urticaire est en général localisée, limitée au point ou aux zones de contact avec l'allergène ou la substance en cause. Sont en cause, les phanères d'animaux, certains pollens de graminées ou d'arbres, le latex, certains insectes, les chenilles... L'interrogatoire est déterminant et peut s'appuyer sur la réalisation de tests cutanés, voire sur la mesure d'IgE spécifiques pour certaines suspicions (latex, piqûre d'hyménoptères). Le déclenchement par l'application de traitements locaux est également possible (bacitracine, céphalosporines, néomycine, rifadine, rarement le ketoprofène).

3.6. Urticaires syndromiques ou d'origine génétique

Dans de très rares cas, les urticaires peuvent accompagner, et parfois révéler, une affection systémique, inflammatoire et/ou auto-immune [6], voire une maladie génétique.

Dans les pathologies auto-immunes comme les thyroïdites, ou le lupus, on peut observer une vraie urticaire, mais dans les maladies génétiques l'éruption cutanée qualifiée d'urticaire est souvent « atypique », les lésions sont fixes et peu prurigineuses, en outre à la biopsie on retrouve un aspect inhabituel (vascularite à neutrophiles). C'est le cas des CAPS (pour *cryopyrin-associated periodic syndromes*) comprenant le syndrome de Muckle–Wells, le syndrome CINCA, et l'urticaire familiale au froid, liés à une mutation du gène *NLRP3* intervenant sur l'inflammasome, mais c'est également le cas de l'arthrite chronique juvénile (maladie de Still de l'enfant) où l'éruption cutanée composée de petites papules rosées survient le soir lors des poussées de fièvre.

Une éruption urticarienne est parfois décrite dans ces maladies :

- lupus érythémateux disséminé et hypocomplémentémies ;
- thyroïdites ;
- maladie de Kawasaki ;
- syndrome de Gleich (angioedème récurrent avec fièvre et hyperéosinophilie) ;
- dermatite herpétiforme et pemphigoïde bulleuse de l'enfant ;
- hémopathies : lymphomes hodgkiniens ou non.

4. La prise en charge thérapeutique et le pronostic

4.1. Urticaire aiguë

L'urticaire aiguë, bien que spectaculaire, est le plus souvent non compliquée chez l'enfant et l'angioedème urticarien est relativement bénin, contrairement à l'angioedème bradykinique.

Les signes de gravité sont à rechercher surtout en cas d'allergie IgE médiée :

Pour citer cet article : Boralevi F, Léauté-Labrèze C. Urticaire de l'enfant. Rev Fr Allergol (2020), https://doi.org/10.1016/j.reval.2020.02.239

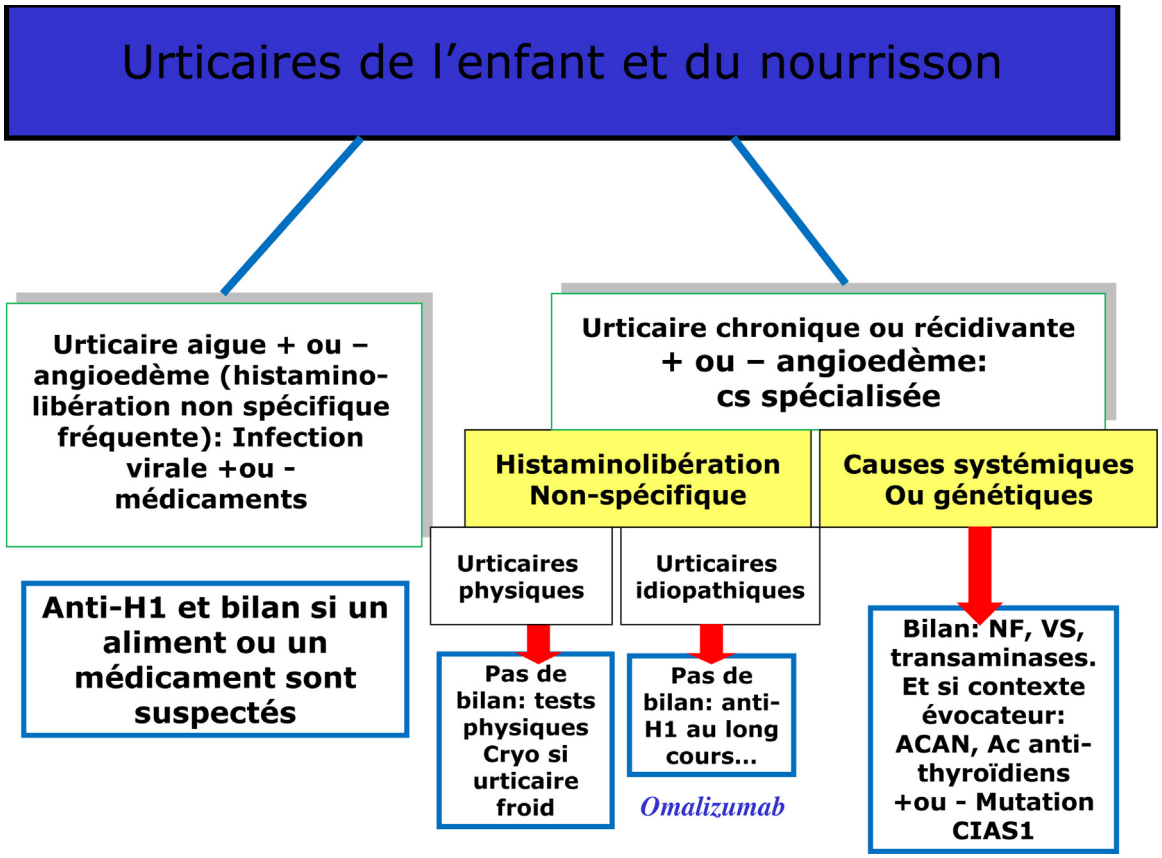

Fig. 3. Démarche diagnostique devant une urticaire de l'enfant.

- signes d'anaphylaxie avec le risque de choc : rhinite, conjonctivite, prurit intense, troubles du comportement ;
- un bronchospasme.

Une anamnèse précise et un examen clinique complet sont bien souvent les seuls éléments indispensables de la recherche étiologique. Aucun examen biologique et/ou allergologique n'est systématiquement requis sauf si une allergie alimentaire ou une infection nécessitant un traitement sont suspectées (Fig. 3).

La durée d'un épisode d'urticaire aiguë est très variable, fonction généralement de la cause. Ainsi, les formes allergiques sont de survenue brutale et d'évolution courte (résolution spontanée en quelques heures à 24 heures), alors que les urticaires associées aux infections peuvent persister plusieurs jours dans le cas des virus, voire plusieurs semaines dans les infections parasitaires. Le traitement consiste alors en l'administration per os en première intention d'un antihistaminique non sédatif, dans le but de couvrir la période d'activité de l'urticaire (en général une dizaine de jours) (Fig. 3). La desloratadine et la levocetirizine sont les plus utilisées chez l'enfant (nombreuses données d'efficacité et de tolérance).

En cas d'angioedème important ou d'anaphylaxie (association de plusieurs signes d'anaphylaxie, choc hémodynamique), le traitement consiste en l'administration d'adrénaline par voie intramusculaire, en urgence, à la posologie de 0,01 mg/kg. En milieu hospitalier ou médicalisé, ce geste est associé à d'autres mesures de réanimation comme le remplissage vasculaire et éventuellement une corticothérapie générale (0,5 à 1 mg/kg durant quelques jours), malgré l'absence d'études contrôlées sur leur efficacité dans cette situation.

Après un épisode anaphylactique, quelle qu'en soit la cause, un traitement préventif avec un dispositif permettant l'auto-injection par le patient lui-même ou par son entourage est systématiquement prescrit après une éducation thérapeutique ciblée (par exemple en cas d'allergie alimentaire à l'arachide, aux fruits à coque, aux poissons...).

Après un épisode urticarien, deux tiers des enfants n'auront plus jamais d'autres épisodes. Le tiers restant se partage en formes récurrentes (parfois un ou quelques épisodes annuels) et formes chroniques avec une fréquence des poussées très variable, de quelques épisodes annuels à des cas où les lésions sont quotidiennes [3,9].

4.2. Urticaire chronique et/ou récidivante

Associée à une anamnèse rigoureuse et à un examen clinique complet, une exploration biologique minimale est recommandée, comprenant la mesure de la vitesse de sédimentation et/ou le dosage de la protéine C-réactive, la réalisation d'un hémogramme et le dosage des transaminases (Fig. 3). En cas d'anomalie constatée à ce bilan de première intention, une exploration de l'auto-immunité peut être proposée, comprenant la recherche d'une thyroïdite biologique [8]. En cas d'hyperéosinophilie, la recherche d'une parasitose nécessite la réalisation d'un examen parasitologique des selles et éventuellement quelques sérologies parasitaires en fonction de la localisation géographique.

Les urticaires chroniques peuvent s'éteindre spontanément dans la majorité des cas, après une durée moyenne d'évolution de 16 mois. Les facteurs associés à une résolution plus rapide dans les formes chroniques sont l'âge (< 8 ans) et le sexe féminin [8]. Outre rassurer la famille, le traitement repose sur les antihistaminiques. S'il s'agit d'une urticaire récidivante lors des épisodes d'infections virales, ou de prises médicamenteuses, on peut simplement prescrire l'antihistaminique lors des situations à risque (syndromes infectieux). En revanche, dans l'urticaire chronique spontanée

Pour citer cet article : Boralevi F, Léauté-Labrèze C. Urticaire de l'enfant. Rev Fr Allergol (2020), https://doi.org/10.1016/j.reval.2020.02.239

quotidienne, on donne l'antihistaminique pour une période prolongée [8,17] (plusieurs mois, reconduits en fonction des symptômes). Le but du traitement est avant tout de réduire voire de faire disparaître le prurit, même s'il persiste quelques poussées limitées de lésions urticariennes. En l'absence d'efficacité, une augmentation des doses est possible, avec une augmentation progressive d'un facteur 2, 3 ou 4 de la posologie. Cette augmentation de doses est aujourd'hui préférée à l'association de 2 anti-H1, même si cette dernière possibilité s'avère envisageable. En cas d'échec, les antileucotriènes ne sont plus recommandées, mais on peut avoir recours en seconde intention à l'omalizumab (anticorps monoclonal anti-IgE) [8,17].

Déclaration de liens d'intérêts

Les auteurs déclarent ne pas avoir de liens d'intérêts.

Références

[1] Brüske I, Standl M, Weidinger S, et al. Epidemiology of urticaria in infants and young children in Germany—results from the German LISAplus and GINIplus Birth Cohort Studies. Pediatr Allergy Immunol 2014;25:36–42.
[2] Zuberbier T, Asero R, Bindslev-Jensen C, et al. EAACI/GA(2)LEN/EDF/WAO guideline: definition, classification and diagnosis of urticaria. Allergy 2009;64:1417–26.
[3] Mortureux P, Léauté-Labrèze C, Legrain-Lifermann V, et al. Acute urticaria in infancy and early childhood. Arch Dermatol 1998;134:319–23.
[4] Kudryavtseva AV, Neskorodova KA, Staubach P. Urticaria in children and adolescents: an updated review of the pathogenesis and management. Pediatr Allergy Immunol 2019;30(1):17–24.
[5] Shrestha P, Dhital R, Poudel D, Donato A, Karmacharya P, Craig T. Trends in hospitalizations related to anaphylaxis, angioedema, and urticaria in the United States. Ann Allergy Asthma Immunol 2019;122(4):401–6.
[6] Kosmeri C, Siomou E, Challa A, Tsabouri S. Investigation of autoimmune disease in children with chronic spontaneous urticaria. Int Arch Allergy Immunol 2019;180(4):250–4.
[7] Léauté-Labrèze C, Boralevi F, Taïeb A. Urticaria. In: Irvine AD, Hoeger PH, Yan AC, editors. Harper's textbook of pediatric dermatology. Wiley-Blackwell editions; 2011.
[8] Caffarelli C, Paravati F, El Hachem M, Duse M, Bergamini M, Simeone G, et al. Management of chronic urticaria in children: a clinical guideline. Ital J Pediatr 2019;45(1):101.
[9] Cetinkaya PG, Soyer O, Esenboga S, Sahiner UM, Teksam O, Sekerel BE. Predictive factors for progression to chronicity or recurrence after the first attack of acute urticaria in preschool-age children. Allergol Immunopathol 2019;47(5):484–90.
[10] Zuel-Fakkar NM, Abdel Hameed DM, Hassanin OM. Study of *Blastocystis hominis* isolates in urticaria: a case-control study. Clin Exp Dermatol 2011;36:908–10.
[11] Ponvert C, Perrin Y, Bados-Albiero A, et al. Allergy to betalactam antibiotics in children: results of a 20-year study based on clinical history, skin and challenge tests. Pediatr Allergy Immunol 2011;22:411–8.
[12] Zambonino MA, Corzo JL, Muñoz C, et al. Diagnostic evaluation of hypersensitivity reactions to beta-lactam antibiotics in a large population of children. Pediatr Allergy Immunol 2014;25:80–7.
[13] Nettis E, Marcandrea M, Maggio GD, et al. Retrospective analysis of drug-induced urticaria and angioedema: a survey of 2287 patients. Immunopharmacol Immunotoxicol 2001;23:585–95.
[14] Eigenmann PA. Allergie à l'œuf : state of the art. Rev Fr Aller Immunol Clin 2003;43:450–4.
[15] Rance F, Kanny G, Dutau G, et al. Food hypersensitivity in children: clinical aspects and distribution of allergens. Pediatr Allergy Immunol 1999;10:33–8.
[16] Alangari AA, Twarog FJ, Shih MC, Schneider LC. Clinical features and anaphylaxis in children with cold urticaria. Pediatrics 2004;113:313–7.
[17] Williams PV. Pharmacologic management of chronic urticaria in pediatric patients: the gap between guidelines and practice. Paediatr Drugs 2020;22(1):21–8.

Pour citer cet article : Boralevi F, Léauté-Labrèze C. Urticaire de l'enfant. Rev Fr Allergol (2020), https://doi.org/10.1016/j.reval.2020.02.239