Disponible en ligne sur
ScienceDirect
www.sciencedirect.com

Elsevier Masson France
EM|consulte
www.em-consulte.com

Revue française d'allergologie xxx (2014) xxx–xxx

REVUE FRANÇAISE D'Allergologie

Recommendations

Allergie oculaire : reconnaître et diagnostiquer les réactions d'hypersensibilité de la surface oculaire☆

Recognizing and diagnosing hypersensitivity disorders of the ocular surface

A. Leonardi[a], E. Bogacka[b], J.-L. Fauquert[c], M.-L. Kowalski[d], A. Groblewska[e], M. Jedrzejczak-Czechowicz[d], S. Doan[f], F. Marmouz[g,*], P. Demoly[h], L. Delgado[i]

[a] *Department of Neuroscience, Ophthalmology Unit, University of Padua, Padua, Italie*
[b] *Department of Internal Medicine, Allergy and Geriatrics, Medical Academy of Wrocław, Wrocław, Poland*
[c] *Unité d'allergologie de l'enfant, CHU Estaing, 1, place Lucie-et-Raymond-Aubrac, 63100 Clermont-Ferrand, France*
[d] *Department of Immunology, Rheumatology and Allergy, Medical University of Lodz, Lodz, Pologne*
[e] *Department of Ophthalmology, PolishMother's Memorial Hospital, Lodz, Pologne*
[f] *Hospital Bichat and Fondation A. de Rothschild, 46, rue Henri-Huchard, 75018 Paris, France*
[g] *Centre d'allergologie, 1, rue Thiers, 95300 Pontoise, France*
[h] *Inserm U454–IFR3, hôpital Arnaud-de-Villeneuve, 37, avenue du Doyen-Gaston-Giraud, 34295 Montpellier, France*
[i] *Faculty of Medicine, Department of Immunology, University of Porto, Porto, Portugal*

Reçu le 13 mai 2014 ; accepté le 14 mai 2014

Résumé

L'allergie oculaire comporte plusieurs maladies cliniquement différentes, pouvant être en relation avec des dysfonctionnements de la sensibilité immunologique au niveau de la surface oculaire. La classification de ces pathologies est complexe. Du fait de l'absence d'une terminologie commune, il n'y a pas d'études épidémiologiques valables. Les symptômes d'allergie oculaire sont souvent, mais pas toujours, associés à d'autres manifestations allergiques, surtout à la rhinite. Toutefois, certaines allergies oculaires doivent être diagnostiquées et prises en charge par une équipe incluant un ophtalmologiste et un allergologue. Le diagnostic de l'allergie oculaire est essentiellement basé sur l'anamnèse ainsi que sur la symptomatologie. Des tests in vivo et in vitro sont pratiqués éventuellement lorsque l'identification de/ou des allergènes semble nécessaire pour la prise en charge du patient. Le rapport de ce groupe de travail a pour objectifs : (i) d'homogénéiser la terminologie et la classification des allergies oculaires, en associant des critères ophtalmologiques et allergologiques (voir ARIA. la rhinite allergique et son impact sur l'asthme) ; (ii) de décrire les méthodes de diagnostic courantes et (iii) d'énumérer les principales options thérapeutiques pour la prise en charge de l'allergique oculaire.
© 2014 Publié par Elsevier Masson SAS.

Mots clés : Allergie ; Diagnostic ; Kératoconjonctivite ; Oculaire ; Traitement

Abstract

Ocular allergy includes several clinically different conditions that can be considered as hypersensitivity disorders of the ocular surface. The classification of these conditions is complex, and their epidemiology has not been adequately studied because of the lack of unequivocal nomenclature. Ocular allergy symptoms are often, but not always, associated with other allergic manifestations, mostly rhinitis. However, specific ocular allergic diseases need to be recognized and managed by a team that includes both an ophthalmologist and an allergist. The diagnosis of ocular allergy

☆ Cet article est la traduction d'un texte de consensus paru initialement dans la revue *Allergy : European Journal of Allergy and Clinical Immunology*. Pour citer cet article merci d'utiliser la référence suivante : Leonardi A, Bogacka E, Fauquert JL, Kowalski ML, Groblewska A, Jedrzejczak-Czechowicz M, Doan S, Marmouz F, Demoly P, Delgado L. Ocular allergy : recognizing and diagnosing hypersensitivity disorders of the ocular surface. Allergy. 2012 Nov;67(11):1327-37. doi: 10.1111/all.12009. Epub 2012 Sep 5.

* Auteur correspondant.
Adresse e-mail : marmouz.farid@wanadoo.fr (F. Marmouz).

http://dx.doi.org/10.1016/j.reval.2014.05.005
1877-0320/© 2014 Publié par Elsevier Masson SAS.

is usually based on clinical history and signs and symptoms, with the support of in vivo and in vitro tests when the identification of the specific allergic sensitization is required for patient management. The aims of this Task Force Report are (i) to unify the nomenclature and classification of ocular allergy, by combining the ophthalmology and allergy allergic rhinitis and its impact on asthma criteria; (ii) to describe current methods of diagnosis; (iii) to summarize the therapeutic options for the management of ocular allergic inflammation.
© 2014 Published by Elsevier Masson SAS.

Keywords: Allergy; Diagnosis; Keratoconjunctivitis; Ocular; Treatment

1. Introduction

On parle d'allergie oculaire en cas de pathologie due à une sensibilisation allergénique avec atteinte oculaire localisée, isolée ou associée à une rhinite. Il ne s'agit pas d'une seule entité clinique, mais de plusieurs maladies qui diffèrent par leurs pathogenèses, leurs mécanismes d'hypersensibilité, leur critères diagnostiques et leurs prises en charge. Ces pathologies représentent un motif de consultation fréquent en médecine. La prévalence des maladies allergiques est de l'ordre de 15 à 20 %, dans la population mondiale. On estime que 40 à 60 % des patients allergiques sont gênés par des symptômes oculaires [1], lesquels contribuent de façon significative à l'altération de la qualité de vie [2–4]. Les données disponibles sur la prévalence font état, dans leur grande majorité, de symptômes oculaires et nasaux, ce qui complique la distinction entre allergie oculaire et rhinite allergique. En outre, avec des terminologies souvent confuses, il est difficile d'en évaluer la fréquence.

Le but de ce rapport est d'unifier la terminologie et la classification des allergies oculaires, afin de faciliter l'échange, entre allergologues et ophtalmologistes, d'informations et de connaissances pour leur diagnostic et leur prise en charge.

Les éléments disponibles sur les options thérapeutiques sont cotés selon les critères du SIGN [5].

2. Classification et terminologie

La terminologie de l'allergie oculaire est basée soit sur des signes et des symptômes cliniques (Tableau 1), soit sur la physiopathologie, selon les différents mécanismes d'hypersensibilité selon la classification de Gell et Coombs. En 2001, L'Académie européenne d'allergologie et d'immunologie clinique (EAACI) a présenté une terminologie réactualisée qui propose une distinction entre réactions d'hypersensibilité allergique et hypersensibilité non allergiques :

Les maladies allergiques sont ensuite réparties selon leur mécanisme d'hypersensibilité IgE médiée et d'hypersensibilité non IgE médiée [6]. Cette proposition a été validée par la Commission de révision de la terminologie de l'Organisation mondiale de l'allergie (WAO), qui a alors suggéré que celle-ci soit utilisée indépendamment de l'organe cible ou de la tranche d'âge des patients.

Nous proposons une nouvelle classification pour les affections allergiques oculaires (Fig. 1). Si une hypersensibilité allergique est suspectée, l'identification des mécanismes immunologiques est justifiée et on peut éventuellement envisager un traitement immuno-modulateur. En revanche, en présence d'une hypersensibilité oculaire de mécanisme non allergique, différentes stratégies thérapeutiques doivent être envisagées. Une classification fondée sur la physiopathologie et l'évolution des symptômes a été proposée [8]. Si l'on se réfère aux recommandations sur la rhinite allergique et son impact sur l'asthme (ARIA) [9], les symptômes devraient être qualifiés comme intermittents, persistants, légers, modérés ou sévères, selon leur évolution et leur gravité. Cependant certains points devraient être reconsidérés afin d'adapter cette classification aux réactions d'hypersensibilité oculaire : ceux-ci sont décrits dans les Tableaux 2 et 3.

3. Entités cliniques

La conjonctivite allergique saisonnière (CAS) est une réaction allergique typique IgE médiée, et généralement associée à une rhinite. Sa prévalence augmente entre le printemps et l'automne lorsque les niveaux de pollens sont élevés. La conjonctivite allergique se caractérise par un prurit intermittent alors que le larmoiement, la rougeur conjonctivale, l'œdème des paupières et les petites hypertrophies papillaires de la conjonctive tarsale sont des signes communs, mais non spécifiques. Les signes et les symptômes surgissent et s'estompent selon l'exposition du patient aux allergènes. Un interrogatoire médical rigoureux complété par une série de tests allergologiques permet d'identifier le ou les allergènes responsables de la sensibilisation spécifique (voir recherche des allergies oculaires).

La conjonctivite allergique perannuelle (PAC) est due à une réaction, de mécanisme IgE médié, aux allergènes présents toute l'année ou presque, comme les acariens, les squames d'animaux, aux moisissures ou à des sensibilisations multiples. Elle se caractérise par les mêmes signes et symptômes que la SAC (Fig. 2A) ; il s'agit cependant d'une affection chronique, avec des symptômes légers persistants, qui s'aggrave en fonction du temps d'exposition aux allergènes ou de facteurs irritants non spécifiques. Il n'y a pas d'atteinte cornéenne en cas de SAC ou de PAC mais elles altèrent la qualité de vie du patient, et ont un impact socio-économique significatif [2–4,10].

La kératoconjonctivite vernale (KCV) est une forme d'allergie oculaire sévère et persistante qui affecte les enfants et les jeunes adultes, généralement dans les pays chauds. La KCV apparaît surtout chez les garçons entre 4 et 12 ans (ratio par sexe : 3/1) et disparaît habituellement après la puberté. Le fait que l'hypersensibilité IgE médiée soit en cause dans 50 % des cas n'explique pas entièrement la sévérité et l'évolution clinique de la maladie. Sont impliqués également les lymphocytes-T,

Pour citer cet article : Leonardi A, et al. Allergie oculaire : reconnaître et diagnostiquer les réactions d'hypersensibilité de la surface oculaire. Rev Fr Allergol (2014), http://dx.doi.org/10.1016/j.reval.2014.05.005

Tableau 1
Caractéristiques cliniques des principaux syndromes de l'allergie oculaire, y compris le mécanisme d'hypersensibilité sous-jacent.

	CAS	CAP	KCV	KCA	CPG	BCC
Évolution	Intermittente	Persistante	Persistante ± exacerbations intermittentes	Chronique	Persistante	Chronique ± exacerbations intermittentes
Mécanisme allergique	IgE médiée	IgE médiée	Médié et non médié par les IgE	Médié et non médié par les IgE	Non allergique	Non médié par les IgE
Contexte	Atopique	Atopique	Enfance ± atopique	Adulte atopique	Atopique ou non atopique	Non atopique
Paupières	Œdème	± Œdème	Œdème pseudoptose	Eczéma + meibomitis blépharite	–	Érythème, eczéma
Conjonctive	Follicules et/ou papilles	Follicules et/ou papilles	Papilles géantes	Papilles ± fibrose	Papilles géantes	± Hyperhémie follicules
Limbe	–	–	± Épaissi + nodules de Trantas	± Épaissi ± nodules de Trantas	Hyperhémie	–
Cornée	–	–	KPS ± ulcère ± plaque vernale	KPS Ulcère, plaque, opacités, néo-vascularisation	Rare	–

CAS : conjonctivite allergique saisonnière ; CAP : conjonctivite allergique perannuelle ; KCV : kératoconjonctivite vernale ; KCA : kératoconjonctivite atopique ; CGP : conjonctivite gigantopapillaire ; BCC : blépharoconjonctivite de contact ; KPS : kératite ponctuée superficielle.

l'activation et l'infiltration massive des éosinophiles, et une hyperactivité non spécifique. Le prurit intense, les larmoiements et la photophobie sont des symptômes typiques de la KCV. La maladie est exacerbée par la ré exposition aux allergènes ou le plus souvent par des stimuli non spécifiques, comme les rayons du soleil, le vent et la poussière. La forme tarsale de la KCV se caractérise par des papilles hypertrophiées de taille irrégulière, donnant une apparence pavimenteuse de la plaque tarsale supérieure. Une asymétrie tarsale n'est pas rare.

La forme limbique se caractérise par des infiltrats transitoires, multiples, limbiques ou conjonctivaux, d'aspect jaune-gris gélatineux, avec superposition de points ou de nodules blancs, connue sous le nom de nodules de Trantas (accumulations de cellules épithéliales altérées et taux bas d'éosinophiles), avec des papilles épaissies et opacifiées à 360 degrés au niveau limbique (Fig. 2C,D). La kératite ponctuée, les macro-érosions épithéliales, les ulcères (Fig. 2E) et les plaques (Fig. 2F) sont les signes d'une atteinte cornéenne. Ils disparaissent avec différents niveaux de cicatrisation. Les formes cliniques de la KCV se présentent sous la forme tarsale dans les pays occidentaux ou sous la forme limbique (également appelée limboconjonctivite endémique des tropiques) dans les pays subtropicaux [11].

La kératoconjonctivite atopique (KCA) est une atteinte bilatérale inflammatoire persistante affectant les paupières, la conjonctive et éventuellement la cornée. Elle peut être définie comme une expression oculaire de la dermatite atopique. Le mécanisme est complexe et implique les IgE, les lymphocytes Th2 et Th1 dans la pathogenèse. Les formes typiques de KCA se rencontrent chez des patients sans atteinte spécifique de la peau. Le signe caractéristique est la lésion eczémateuse de la paupière, qui s'épaissit, se durcit et se fissure (Fig. 2G). La KCA peut présenter une forme avec colonisation à staphylocoques dorés au niveau de la paupière et dysfonctionnement des glandes de Meibomius. La rougeur conjonctivale et le chémosis affectent surtout le cul-de-sac conjonctival inférieur et la conjonctive palpébrale inférieure. Tout comme pour la KCV, la cornée et le

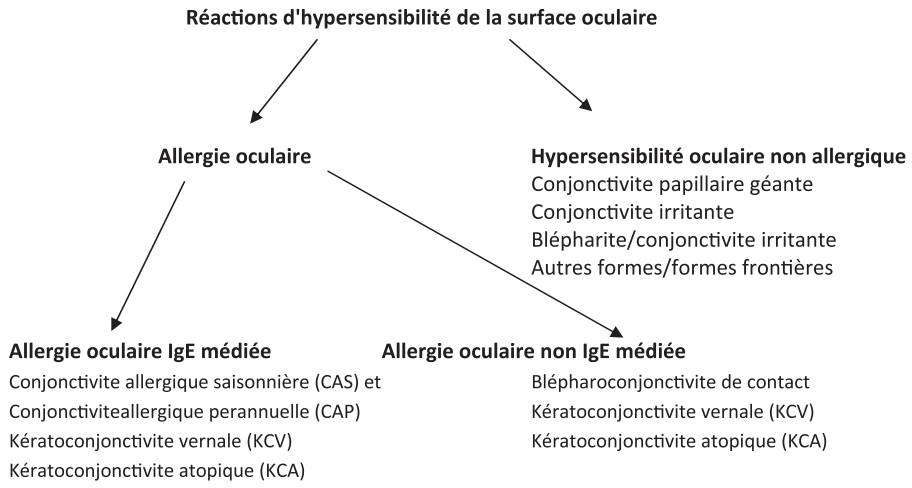

Fig. 1. Nouvelle classification basée sur la physiopathologie et la terminologie de l'hypersensibilité proposée par la Task Force. Noter que les mécanismes dépendant des IgE et des cellules T ont été identifiés dans la kératoconjonctivite vernale et dans la kératoconjonctivite atopique.

Pour citer cet article : Leonardi A, et al. Allergie oculaire : reconnaître et diagnostiquer les réactions d'hypersensibilité de la surface oculaire. Rev Fr Allergol (2014), http://dx.doi.org/10.1016/j.reval.2014.05.005

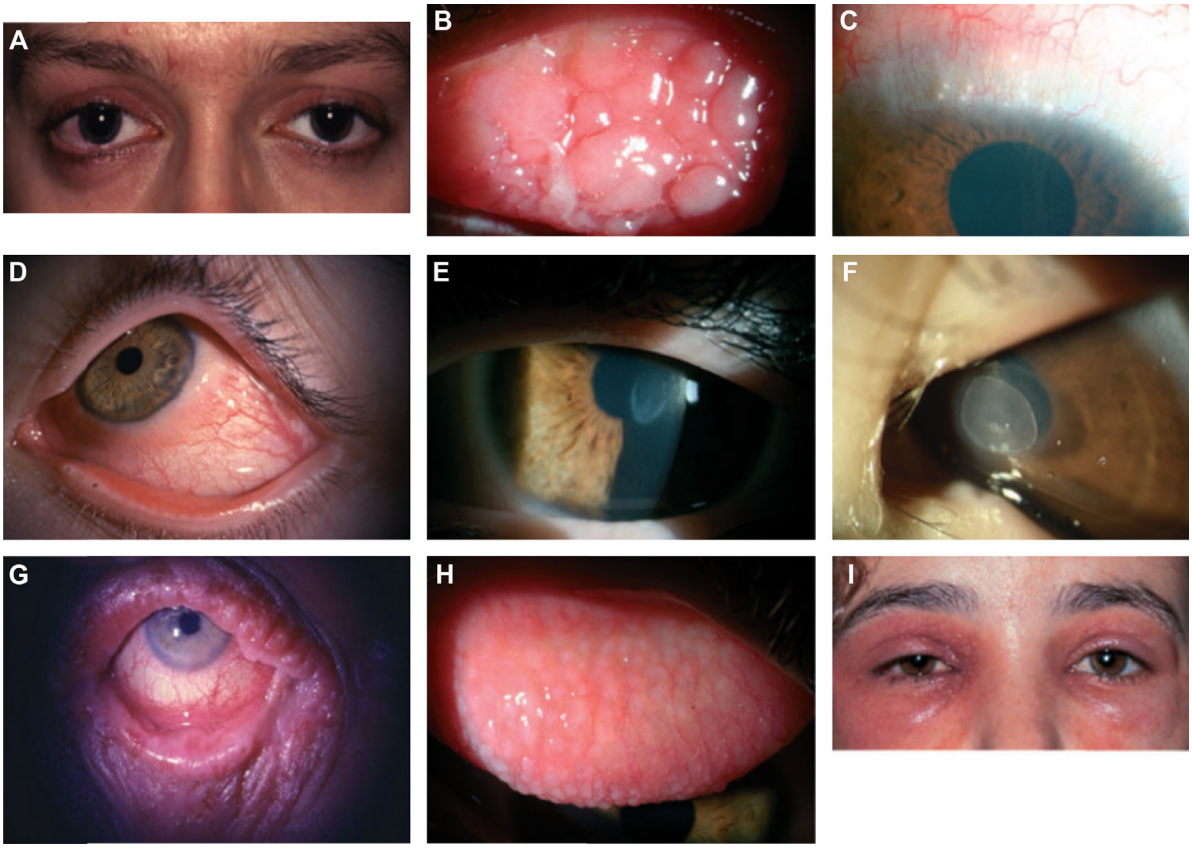

Fig. 2. Caractéristiques cliniques des principaux syndromes de l'allergie oculaire. A. Rougeur conjonctivale légère et œdème de la paupière dans une conjonctivite allergique perannuelle. B. Forme tarsale de la kératoconjonctivite vernale (KCV) avec papilles géantes. C. Nodules de Trantas dans une KCV limbique. D. Forme limbique d'une KCV. E. Ulcère cornéen central dans une KCV. F. Plaque cornéenne dans une KCV. G. Lésion de la peau dans une kératoconjonctivite atopique. H. Papille tarsale dans une conjonctivite gigantopapillaire (port de lentille de contact). I. Lésion de la peau dans une blépharoconjonctivite de contact.

limbe peuvent être atteints. En général, la KCA apparaît chez les jeunes adultes et persiste jusqu'à la cinquantaine, avec un pic d'incidence entre 30 et 50 ans. Les complications incluent la fibrose conjonctivale, la kératite herpétique (herpès simplex), le kératocône, le décollement de la rétine et la cataracte, entraînant une dégradation prolongée de la vision. L'anamnèse rigoureuse complétée par des tests allergologiques permet d'identifier le ou les allergènes responsables de la réaction spécifique (voir recherche des allergies oculaires).

La conjonctivite gigantopapillaire (CGP) est une inflammation due à l'hypersensibilité non allergique de la surface oculaire, le plus souvent liée au port de lentilles de contact, aux prothèses oculaires, aux sutures postopératoires et aux plis scléraux. Les premières phases de la CGP peuvent être asymptomatiques, mais des signes initiaux peuvent être observés lors de l'examen à la lampe à fentes (Fig. 2H). Dans le cas de port de lentilles de contact, la sensation de corps étranger, de prurit, de vision floue, avec sécrétion accrue de mucus, aggravant l'intolérance, nécessite parfois d'y renoncer.

La blépharoconjonctivite de contact (BCC) est due à une réaction allergique ou irritative à différentes substances appliquées sur la surface de la paupière ou la conjonctive. Les principaux symptômes sont le prurit et la sensation de brûlure de la paupière. La blépharoconjonctivite de contact est caractérisée par un œdème, une rougeur de la surface de la paupière, un eczéma ou une lichénification, une rougeur de la conjonctive et des papilles (Fig. 2I). Un eczéma sur la surface de la paupière et l'absence d'hyperémie conjonctivale indiquent que la substance irritante n'a touché à priori que la paupière.

4. Entités cliniques spéciales

La conjonctivite allergique aiguë correspond à une réaction d'hypersensibilité sévère et immédiate, d'une durée variant d'un à trois jours, et caractérisée par un chémosis conjonctival intense, des larmoiements, un prurit, une rougeur et un œdème de la paupière. Elle peut être unilatérale ou bilatérale, causée par des réactions toxiques ou des réactions IgE mediées ou non. Elle peut être due aussi à des réactions allergiques systémiques d'origine alimentaire ou médicamenteuse [12].

La conjonctivite allergique d'origine professionnelle est en général une réaction allergique IgE dépendante souvent causée par des substances aéroportées sur le lieu de travail [13].

La conjonctivite induite par des médicaments est une conjonctivite chronique ou persistante, également appelée conjonctivite médicamenteuse. Une réaction toxique peut se produire suite à l'instillation de gouttes oculaires, comme les agents topiques utilisés pour le traitement du glaucome, les collyres mydriatiques ou les agonistes alpha-adrénergiques souvent prescrits comme décongestionnants, des collyres

Pour citer cet article : Leonardi A, et al. Allergie oculaire : reconnaître et diagnostiquer les réactions d'hypersensibilité de la surface oculaire. Rev Fr Allergol (2014), http://dx.doi.org/10.1016/j.reval.2014.05.005

Tableau 2
Allergie oculaire : arguments pour ou contre l'utilisation d'une classification commune des symptômes et de la sévérité, selon la rhinite allergique et son impact sur l'asthme (ARIA).

Arguments pour	Arguments contre
Association clinique fréquente œil/nez	L'œil peut être le seul organe cible
Mécanismes physiopathologiques communs avec la rhinite allergique	Les facteurs étiologiques ne sont pas seulement allergiques
Même exposition à l'environnement et déclencheurs communs	Des facteurs locaux et des stimuli non spécifiques peuvent déclencher des symptômes à la surface de l'œil indépendamment de la sensibilisation
Les termes « saisonniers » et « perannuels » ne sont pas adaptés aux variations saisonnières	La blépharoconjonctivite de contact n'est pas associée à la rhinite
Certaines approches thérapeutiques commune	Traitement spécifique si complications[b] ophtalmiques précoces
Point de vue du patient[a]	Certains traitements (comme les immunosuppresseurs topiques) nécessitent un suivi ophtalmologique Manque d'études validées sur l'allergie oculaire

[a] Un patient ayant également une rhinite peut avoir des difficultés à comprendre les différentes terminologies pour sa maladie.
[b] L'avis ophtalmologique peut être justifié avant toute autre mesure en cas de complication précoce(par ex., pour des ulcères cornéens).

anti-allergiques surtout ceux en vente libre (commercialisés sans ordonnance) [14]. Les antibiotiques topiques et les collyres contenant des extraits de plantes, des conservateurs comme le chlorure de benzalkonium, le thimérosal, les parabènes et l'acide éthylène diamine tétra-acétique (EDTA) peuvent provoquer une réaction toxique ou d'hypersensibilité cellulaire, retardée.

Tableau 3
Classification en fonction des symptômes et de la sévérité des réactions d'hypersensibilité de la surface oculaire, selon la rhinite allergique et son impact sur les critères de l'asthme (ARIA).

Persistance des symptômes
« Intermittent » signifie que les symptômes (prurit et rougeur) sont présents
Moins de 4 jours par semaine ou depuis moins de 4 semaines
« Persistant » signifie que les symptômes (prurit et rougeur) sont présents
Plus de 4 jours par semaine ou depuis plus de 4 semaines
Gravité des symptômes
« Léger » signifie qu'aucun des signes suivants n'est présent
Trouble de la vision
Gêne dans les activités quotidiennes, loisirs et/ou sport
Gêne à l'école ou au travail
Symptômes gênants
« Modéré » signifie que l'un des signes suivants est présent
Trouble de la vision
Gêne dans les activités quotidiennes, loisirs et/ou sport
Gêne à l'école ou au travail
Symptômes gênants
« Sévère » signifie que deux ou plusieurs des signes suivants sont présents
Trouble de la vision
Gêne dans les activités quotidiennes, loisirs et/ou sport
Gêne à l'école ou au travail
Symptômes gênants

Elle se caractérise par une réaction folliculaire intense et persistante, associée à une hyperémie plus ou moins intense. Les points lacrymaux sont parfois enflés ou obstrués par un infiltrat cellulaire avec un épiphora conséquent. La cornée est souvent affectée par une kératite ponctuée diffuse. Le bord de la paupière peut également être atteint d'érythème, d'inflammation ou d'excoriation.

La conjonctivite irritante, également connue sous le nom de conjonctivite mécanique ou toxique, est souvent confondue avec l'allergie. Elle résulte de la destruction des jonctions entre les cellules épithéliales et la toxicité cellulaire de l'épithélium, après une exposition unique ou répétée à des substances chimiques. Un interrogatoire sérieux et un examen attentif permettent d'exclure une étiologie allergique. Les signes cliniques sont similaires à ceux de la conjonctivite médicamenteuse.

5. Épidémiologie

Les données de la littérature ne permettent pas d'évaluer objectivement l'incidence des allergies oculaires. À ce jour, seule l'épidémiologie de la rhinoconjonctivite allergique (RCA) a fait l'objet d'études suffisantes.

Selon l'étude International Study Asthma and Allergies in Childhood (ISAAC), la RCA concerne 1,4 à 39,7 % des enfants et adolescents. L'incidence et la prévalence de la RCA augmentent après la petite enfance avec des pics durant l'enfance et l'adolescence [15]. Dans 80 % des cas, les symptômes se développent avant l'âge de 20 ans. D'après ARIA, la RCA saisonnière affecte 3 à 42 % de la population (selon les conditions climatiques et les groupes d'âge), alors que la RCA persistante affecte 1 à 18 % de la population [9]. Dans une étude réalisée sur 458 enfants affectés de rhinite (316), d'asthme (324) ou d'eczéma (149), la prévalence de la conjonctivite allergique est respectivement de 42 %, 24 % et 30 % [16]. Cent trente-sept (30 %) avaient une conjonctivite allergique, dont 97 % avaient aussi une rhinite allergique, 56 % de l'asthme et 33 % de l'eczéma.

Selon l'étude NHANES III, réalisée sur un échantillon de 20 010 personnes, 40 % présentent au moins un symptôme d'allergie oculaire [17]. L'allergie oculaire est deux fois plus fréquente que la rhinite allergique [18]. La conjonctivite allergique saisonnière (CAS) est la forme la plus répandue.

D'autre part, la prévalence de la conjonctivite allergique perannuelle (CAP) semble être sous-estimée à la fois par les ophtalmologistes et par les allergologues [19].

Une étude réalisée sur 19 325 sujets a montré que la CAP est associée à une allergie aux acariens chez 46 % des patients atteints de rhinite allergique [20].

La KCV est une maladie rare dans les pays occidentaux. Sa prévalence estimée en Europe est de 3,2/10 000, alors qu'elle est quasi endémique dans les pays subtropicaux [21]. Elle représente 3 à 46 % des allergies oculaires [10]. Le climat chaud et l'exposition au soleil expliquent probablement la différence de prévalence entre le nord et le sud.

La kératoconjonctivite atopique est aussi une maladie rare et sa prévalence ne peut être clairement déterminée. Alors que l'atteinte oculaire est présente dans 25 à 40 % des patients

Pour citer cet article : Leonardi A, et al. Allergie oculaire : reconnaître et diagnostiquer les réactions d'hypersensibilité de la surface oculaire. Rev Fr Allergol (2014), http://dx.doi.org/10.1016/j.reval.2014.05.005

atteints de dermatite atopique, la KCA est probablement beaucoup moins fréquente. Les taux constatés varient de 1 à 40 % des allergies oculaires, ce qui reflète probablement l'absence de définition claire de la maladie [10,17].

6. Physiopathologie

6.1. L'allergie oculaire IgE médiée : conjonctivite allergique saisonnière et conjonctivite allergique perannuelle

L'activation mastocytaire spécifique de la conjonctive IgE médiée induit une réaction allergique conjonctivale immédiate. Celle-ci dure 20 à 30 minutes, comme le démontre le test de provocation conjonctival (TPC) allergénique ; [22] elle est caractérisée par des niveaux élevés d'histamine, de tryptase, de prostaglandines et de leucotriènes dans les larmes [23]. Les mastocytes conjonctivaux sont à 100 % tryptase+ et chymase+, et libèrent l'IL-4 qui joue un rôle clé dans l'allergie, en favorisant la croissance des cellules T, la différenciation des cellules Th2 et la production d'IgE [24]. La réaction allergique conjonctivale retardée, caractérisée par l'infiltration de cellules inflammatoires, intervient quelques heures après la première activation mastocytaire et la libération de molécules d'adhésion [25]. Les mastocytes activés libèrent aussi plusieurs cytokines qui stimulent les cellules et les fibroblastes épithéliaux, pour produire des cytokines pro-inflammatoires et des chemokines [26] entraînant une inflammation conjonctivale persistante. Les patients atteints de conjonctivite allergique saisonnière ont un phénotype prédominant Th2 [27], mais ils ont aussi une production réduite de protéines d'adhésion des cellules épithéliales et des éléments cytosquelettiques. Ceci suggère une capacité réduite de l'épithélium à se protéger contre la pénétration d'allergènes [28].

6.2. Les allergies oculaires IgE médiées ou non : kératoconjonctivite vernale et kératoconjonctivite atopique

La kératoconjonctivite vernale est une forme d'allergie oculaire sévère et persistante, caractérisée par une infiltration massive de cellules T, de macrophages, de neutrophiles et surtout d'éosinophiles. Elle peut être considérée comme une réaction retardée sévère et persistante [29].

On ne sait pas pourquoi l'incidence varie avec l'âge et la localisation géographique. Un nombre élevé de cellules CD4+ Th2, l'expression accrue de molécules « costimulatoires » des lymphocytes T, de multiples cytokines et chemokines ont été décrites dans la KCV. Ils agissent en concomitance pour induire la production locale d'IgE [30] dans la pathogenèse de l'implication cornéenne et le remodelage des tissus [31–34]. L'activation directe des cellules T spécifiques des allergènes par les antigènes ou l'activation directe de cellules dendritiques constituent des alternatives à l'initiation d'une réaction sans preuve de sensibilisation IgE [35].

En fait, les IgE spécifiques ne sont identifiées que chez 50 % des patients [36], ce qui valide l'idée qu'il existe des voies d'activation non médiées par les IgE. En outre, plusieurs systèmes enzymatiques, les métalloprotéines et leurs inhibiteurs peuvent être activés, ce qui contribue à l'activation cellulaire structurelle et au remodelage des tissus [37]. L'hyperactivité non spécifique est un autre aspect qui est partiellement dû à l'altération de l'implication des neurorécepteurs et des neurotransmetteurs [38].

La kératoconjonctivite atopique est la manifestation oculaire de la dermatite atopique. Bien que 45 % des patients n'aient pas de sensibilisation spécifique, on trouve souvent un taux élevé d'IgE sérique et de poly sensibilisation dans les KCA [39]. Des taux élevés de cytokines et de nombreuses chemokines ont été détectées dans les larmes. Ce qui suggère qu'il est possible que des réponses Th1 et Th2 soient activées en même temps [40,41]. La kératoconjonctivite atopique est associée à des altérations qualitatives et quantitatives de la composante muqueuse du film lacrymal, entraînant des sécrétions muqueuses, des altérations épithéliales, des signes et des symptômes de l'œil sec, ainsi qu'une mauvaise stabilité du film lacrymal [42]. Il est aussi possible que les mécanismes liés à l'activation des récepteurs de l'immunité innée (*toll-like* récepteurs) jouent un rôle actif dans la réponse inflammatoire chronique [43].

6.3. Allergie oculaire non IgE médiée : blépharoconjonctivite de contact

La blépharoconjonctivite de contact est liée à une réaction retardée d'hypersensibilité de contact médiée par les lymphocytes T, en réaction aux haptènes (antigènes incomplets), qui ne deviennent immunogènes que lorsqu'ils se lient à une protéine tissulaire [14].

6.4. Hypersensibilité oculaire non allergique : conjonctivite gigantopapillaire

La conjonctivite gigantopapillaire est déclenchée par deux facteurs : un stimulus mécanique répété et une réponse inflammatoire conjonctivale anormale. Le microtraumatisme de la conjonctive peut être causé par tous types de lentilles de contact. La conception de la lentille, la composition du polymère, le temps de port des lentilles et les caractéristiques d'adaptation influencent le développement de la conjonctivite gigantopapillaire (CGP). L'irritation mécanique peut stimuler le recrutement de cellules dendritiques et augmenter potentiellement la présentation d'antigènes et la réponse immunitaire [44].

6.5. Exploration de l'allergie oculaire

En cas de suspicion d'allergie oculaire à l'examen clinique (anamnèse, symptomatologie et examen), on a recours à trois types d'investigations diagnostiques en vue de mettre en évidence :

- l'hypersensibilité IgE médiée ;
- l'hypersensibilité non IgE médiée ;
- ou mener les explorations oculaires spécialisées.

Pour citer cet article : Leonardi A, et al. Allergie oculaire : reconnaître et diagnostiquer les réactions d'hypersensibilité de la surface oculaire. Rev Fr Allergol (2014), http://dx.doi.org/10.1016/j.reval.2014.05.005

6.5.1. Exploration de l'hypersensibilité IgE médiée

Les *pricks tests* cutanés (PTC) doivent être effectués systématiquement pour les pneumallergènes courants(pollens, acariens, squames d'animaux, alternaria. . .) [6,7]. D'autres aéroallergènes (blattes, moisissures diverses, latex) ou des trophallergènes peuvent aussi être testés, selon l'exposition du patient et son dossier médical.

En cas de contre-indication des prick tests ou lorsque leurs résultats sont discordants par rapport à la clinique, on a recours aux dosages des IgE spécifiques sériques aux allergènes sources ou recombinants.

Le dosage des allergènes moléculaires ou recombinants peut être particulièrement intéressant en cas de polysensibilisation. [45]. Le dosage des IgE sériques totales n'a pas d'intérêt sachant que des valeurs normales n'excluent pas un diagnostic d'allergie. Les tests multi-allergéniques peuvent être demandés pour faciliter le dépistage de l'origine allergique [9].

6.6. Le Test de provocation conjonctival (TPC)

Le TPC allergénique est un moyen de déterminer ou de confirmer l'implication d'un ou de plusieurs allergènes dans le déclenchement des symptômes oculaires [22]. Ils ne sont à réaliser que si le patient est asymptomatique et l'œil non enflammé. Des allergènes standardisés sont disponibles [46]. Les effets secondaires systémiques (prurit, bronchospasme, anaphylaxie) sont rares. Le test de provocation conjonctival est indiqué pour évaluer la réponse conjonctivale spécifique des patients lorsque les *prick tests* et les dosages des IgE spécifiques sont négatifs alors que le tableau clinique est évocateur d'allergie oculaire [47]. Il est également indiqué pour évaluer l'effet d'un traitement anti-allergique ou de l'immunothérapie spécifique [22].

6.6.1. Exploration de l'hypersensibilité non IgE médiée

On a recours aux *patchs tests* ou tests épicutanés pour identifier éventuellement la responsabilité d'un ou plusieurs allergènes chimiques afin d'explorer l'hypersensibilité non médiée. On peut utiliser la batterie standard européenne [48] et si besoin compléter celle-ci par des batteries spécifiques (cosmétiques, médicaments. . .) en fonction de l'orientation clinique. Il est parfois nécessaire de tester directement aux produits utilisés par le patient ou à leurs composants.

Il convient de souligner que la surface des paupières est très différente de celle du dos du fait de l'épaisseur de l'épithélium et du derme. En cas de négativité des patch-tests dont la lecture se fait 48 heures à 96 heures après la pose,

Un Repeated Open Test (ROAT) ou un test dit d'usage (application simple comme dans la vie) peuvent être demandés [49].

Si on soupçonne l'implication de médicaments topiques, des *patchs tests* ou des ROAT pour ces derniers et/ou pour les composants présents dans les collyres utilisés peuvent être effectués.

6.6.2. Explorations oculaires spécialisées

Elles sont indiquées en cas de négativité des résultats des tests allergologiques communs.

Le cytodiagnostic conjonctival permet d'évaluer l'inflammation conjonctivale dans la phase active et peut être effectué au moyen de différentes méthodes :cytologie des larmes, grattage conjonctival et prélèvement cytologique à la brosse (une modification de la Cytobrush). La cytologie par empreinte est indiquée pour explorer les pathologies de la cellule épithéliale [50]. La présence d'éosinophiles indique clairement une inflammation allergique, bien que leur absence ne l'exclue pas.

Le dosage des IgE dans les larmes peut faciliter le diagnostic de la conjonctivite allergique [51].

En effet le taux d'IgE totales dans les larmes peut être élevé chez les patients atteints de conjonctivite allergique.

Le dosage des IgE spécifiques des larmes est identique à celui utilisé pour le dosage des IgE du sérum, mais il n'existe aucun paramètre de référence standardisé pour l'œil. Une comparaison entre les taux d'IgE de larmes/sérum et un marqueur de la transsudation sérique comme, par exemple, l'albumine peut confirmer la production locale d'IgE [52].

Cependant, les difficultés liées au prélèvement de larmes, à leur dilution, ainsi que les limites quantitatives des tests font du TPC une solution plus adaptée pour évaluer la réponse conjonctivale spécifique. Le taux d'éosinophil cationic protéine (ECP) dans les larmes augmente significativement dans toutes les formes de conjonctivite allergique [53]. Il est en corrélation avec la sévérité de l'implication de la cornée lors des phases agressives de la KCV [53]. Dans une KCV, L'ECP sérique est souvent le seul paramètre biologique anormal observé [36].

L'évaluation des médiateurs de l'inflammation dans les larmes a été fréquemment utilisée dans l'allergie oculaire, soit pour trouver un marqueur de la pathologie ou pour améliorer la compréhension des mécanismes immunitaires impliqués et pour identifier l'intérêt de certaines méthodes thérapeutiques.

Les dosages de médiateurs dans les larmes ont été largement utilisés en allergie oculaire soit pour rechercher un marqueur de la maladie soit pour mieux comprendre les mécanismes immunologiques impliqués et identifier de potentielles cibles thérapeutiques. Les techniques multiplexes de cytométrie en flux basées sur l'utilisation de billes [31] et les techniques proposant des panels de dosages en microplaques ou sur membrane [32] permettent de doser simultanément plusieurs médiateurs dans un échantillon de larmes de quelques microlitres, ouvrant ainsi de nouvelles opportunités pour le diagnostic. Bien que plusieurs médiateurs puissent être détectés, aucun n'est suffisamment standardisé pour être considéré comme un marqueur pertinent d'allergie oculaire et aucune de ces techniques n'est standardisée pour un usage local [50]. L'évaluation du film lacrymal se pratique à l'aide de tests utilisant des colorants vitaux pour démontrer l'intégrité de l'épithélium et la fonction du film lacrymal. La fluorescéine colore les défauts de l'épithélium, alors que le rose Bengale et le vert de lissamine colorent les cellules épithéliales mortes ou endommagées. La stabilité du film lacrymal peut être mesurée par le break-up time. Le test de Shirmer est universellement utilisé pour diagnostiquer la sécheresse oculaire en évaluant la production du film lacrymal. In vivo, la microscopie confocale a été utilisée pour étudier plusieurs affections inflammatoires et non inflammatoires, incluant les allergies oculaires sévères [54,55].

Pour citer cet article : Leonardi A, et al. Allergie oculaire : reconnaître et diagnostiquer les réactions d'hypersensibilité de la surface oculaire. Rev Fr Allergol (2014), http://dx.doi.org/10.1016/j.reval.2014.05.005

Tableau 4
Diagnostic différentiel de l'allergie oculaire.

Dysfonctionnement du film lacrymal (œil sec)
La sécheresse oculaire est le résultat de la réduction de la production de larmes ou de l'accroissement de l'évaporation des larmes
Elle est plus fréquente chez les adultes, souvent associée à des maladies de systèmes auto-immunes ou au vieillissement. Cependant, le dysfonctionnement du film lacrymal peut concerner tous les âges
Parmi les signes et symptômes, notons l'irritation, la sensation de sable dans les yeux, de brûlure, de corps étranger, de prurit
La sécheresse oculaire peut être aggravée par divers médicaments, comme les antihistaminiques par voie orale, et peut survenir en même temps qu'une allergie
Infections subaiguës et chroniques
Dans la conjonctivite bactérienne, l'écoulement est généralement purulent avec des croûtes autour des paupières, le matin
La conjonctivite virale est souvent observée lors d'une infection récente des voies respiratoires supérieures. L'hyperhémie conjonctivale, le chémosis, la décharge séreuse et les opacités subépithéliales cornéennes orientent vers une infection virale
L'atteinte oculaire du *molluscum contagiosum* est une affection unilatérale caractérisée par des lésions typiques de la surface ou du bord de la paupière
La conjonctivite à Chlamydia est caractérisée par une conjonctivite folliculaire chronique ou persistante.
Pathologies inflammatoires
La blépharite est une affection fréquente, caractérisée par une hyperhémie du bord de la paupière, une irritation oculaire, du prurit et un inconfort, un meibomitis avec ou sans séborrhée. Il faut rechercher une infection par des staphylocoques. La séborrhée, le psoriasis, la dermatite atopique et l'acné rosacée sont fréquemment associés à la blépharite et à l'œil sec. La pemphigoïde cicatricielle oculaire est au début, une conjonctivite persistante évoluant vers la fibrose subépithéliale du canthus interne

6.7. Diagnostic différentiel

De nombreux tableaux cliniques comme le dysfonctionnement du film lacrymal, les infections chroniques et subaiguës et certaines affections inflammatoires et auto-immunes (Tableau 4) peuvent présenter les mêmes caractéristiques cliniques que les pathologies allergiques de la surface oculaire.

Ces atteintes doivent être prises en considération par tous les médecins et doivent être confirmées par l'ophtalmologiste. Des formes modérées de la KCV sont parfois confondues avec la conjonctivite allergique perannuelle chronique, la kérato-conjonctivite phlycténulaire ou un trachome (dans les zones endémiques).

La blépharite avec atteinte de la cornée (rosace oculaire) peut être prise pour une KCA ou une KCV.

Des cas bénins de pemphigoïde cicatricielle oculaire peuvent présenter les mêmes signes qu'une KCA.

L'épisclérite et l'uvéite antérieure aiguë sont des affections unilatérales douloureuses qui sont associées à des pathologies auto-immunes.

6.8. Traitement de l'allergie oculaire

La prise en charge de l'allergie oculaire comporte l'évitement éventuel des allergènes, le traitement médicamenteux, l'immunothérapie et l'éducation du patient. La recommandation d'évitement des allergènes formulée dans le document ARIA doit être suivie [9], complétée par le port de lunettes de soleil pour réduire l'exposition oculaire directe aux allergènes aéroportés.

Des compresses froides peuvent apaiser certains des symptômes, surtout le prurit.

L'utilisation de lubrifiants (larmes artificielles) peut améliorer le fonctionnement de la barrière protectrice de la surface oculaire. Il convient de noter que la plupart des patients atteints de CAS et CAP se traitent eux même de façon symptomatique ou sont traités par des pharmaciens ou des médecins généralistes [4].

6.9. Traitements anti-allergiques

Les médicaments topiques actuellement disponibles appartiennent à plusieurs classes pharmacologiques distinctes.

Les antihistaminiques, les stabilisateurs de mastocytes, les stabilisateurs de mastocytes avec action antihistaminique, appelés « agents à double action », les vasoconstricteurs, les anti-inflammatoires non stéroïdiens, les corticostéroïdes, les inhibiteurs de la calcineurine.

Afin de minimiser les éventuels effets toxiques des conservateurs oculaires, des collyres uni-dose et sans conservateur, doivent être utilisées autant que possible dans les formes chroniques de l'allergie oculaire.

Les antihistaminiques topiques sont des antagonistes compétitifs des récepteurs H1, de spécificité, de puissance et de durée d'action variables. Les antihistaminiques anti-H1 de première génération, la phéniramine et l'antazoline sont plus sûr du fait de leur antériorité, mais ils sont connus pour la sensation de brûlure qu'ils déclenchent lors de l'instillation, pour leur action rapide au début, mais aussi pour la courte durée d'action et leur puissance limitée [56] (grade D). Ils sont encore disponibles en association avec des vasoconstricteurs dans des produits vendus sans ordonnance.

Les antihistaminiques anti-H1 de seconde génération telle que la lévocabastine et l'émédastine ont une durée d'action plus longue (4 à 6 h) et sont mieux tolérés que leurs prédécesseurs [57]. Ces deux médicaments sont efficaces et bien tolérés, également chez l'enfant [58] (grade C).

Ils peuvent être utilisés en association avec des stabilisateurs mastocytaires comme traitement de fond dans les allergies saisonnières. Les antihistaminiques oraux sont efficaces pour soulager des symptômes de rhinoconjonctivite [9,56] (grade C).

Selon ARIA, les antihistaminiques de seconde génération ont la même efficacité que leurs prédécesseurs, avec un effet sédatif moindre et une absence d'action anticholinergique [9] (grade C).

Lorsque les symptômes sont essentiellement oculaires, les antihistaminiques topiques doivent être préférés aux antihistaminiques par voie générale. Les collyres soulagent les symptômes oculaires plus rapidement que les traitements oraux. Un traitement combinant un antihistaminique de deuxième génération par voie orale et des agents topiques a un effet plus efficace que le traitement par voie orale seul [56,57] (grade C).

Les stabilisateurs de mastocytes inhibent la dégranulation en interrompant la chaîne normale de signaux intracellulaires qui résulte de l'activation du récepteur des IgE [59]. Utilisés à titre prophylactique, ils inhibent la libération de médiateurs

inflammatoires préformés et la cascade du métabolisme de l'acide arachidonique. Ils permettent de réduire les symptômes de l'allergie oculaire. Plusieurs médicaments sont disponibles pour une utilisation topique, dont le cromoglycate de sodium 2 et 4 %, le nédocromil 2 %, le lodoxamide 0,1 %, l'acide spaglumique 4 % et le pémirolast 0,1 % (non disponible en Europe) [60].

Leur validité est souvent limitée (jusqu'à 2 semaines) et nécessite de fréquentes instillations (3 à 4 fois par jour), ce qui explique la difficulté de l'observance du traitement [56] (grade C). Les molécules a double action anti-allergique, telles que l'azélastine, l'épinastine, le kétotifène et l'olopatadine [57] ont l'avantage de soulager rapidement les symptômes (en raison de leur effet antihistaminique) et de stabiliser les mastocytes à long terme [57], ce qui permet d'effectuer deux instillations par jour (l'olopatadine 0,2 % pour une administration une fois par jour n'est pas disponible en Europe).

Des distinctions subtiles entre chacun de ces médicaments peuvent se refléter dans les différences relevées dans les résultats cliniques. Chez les patients atteints de CAS, l'olopatadine, le kétotifène et l'épinastine sont plus efficaces que la fluorométholone dans la prévention du prurit et de l'hyperémie [61] (grade B).

Les vasoconstricteurs sont des agonistes alpha adrénergiques efficaces pour traiter la rougeur conjonctivale, mais insuffisamment efficients pour les autres symptômes. Beaucoup de ces produits sont commercialisés dans le monde entier. Bien qu'ils soient très connus et largement utilisés, leur courte durée d'action (2 heures ou moins), l'importante sensation de picotement et la tachyphylaxie limitent leur intérêt, en comparaison avec les nouveaux médicaments anti-allergiques [57] (grade D).

Les vasoconstricteurs topiques ne sont généralement pas recommandés, car ils sont non spécifiques et n'ont pas d'action pharmacologique sur la cascade d'événements qui sous-tendent la réaction allergique.

Les anti-inflammatoires non stéroïdiens (AINS), la kétorolac trométhamine 0,5 % est le seul AINS ophtalmique actuellement validé par la FDA pour soulager le prurit oculaire des conjonctivites allergiques saisonnières [62] (grade D). En bloquant la synthèse des prostaglandines, en particulier la PGD2, les, AINS inhibent partiellement la cascade d'événements qui suit l'activation des mastocytes. Les autres, AINS, comme le diclofénac, peuvent également avoir un certain effet sur le contrôle des symptômes aigus, dans les conjonctivites allergiques saisonnières et vernales [63] (grade D). Ces médicaments doivent être utilisés avec prudence chez les patients ayant des antécédents d'intolérance aux AINS.

Les corticostéroïdes topiques doivent être évités dans les cas de CAS et de CAP, mais leur utilisation est parfois inévitable dans des cas de KCV et de KCA, lorsque la cornée est impliquée. Les corticostéroïdes ne stabilisent pas directement la membrane des cellules immunes et n'inhibent pas la libération d'histamine. Toutefois, ils peuvent moduler la réponse des mastocytes par l'inhibition de la production de cytokines, le recrutement et l'activation des cellules inflammatoires.

Ainsi, même si ce n'est pas un traitement de première intention de l'allergie oculaire, cliniquement, ils sont, par leur action anti-inflammatoire, les plus efficaces pour les pathologies actives.

La fluorométholone topique, la médrysone, le lotéprednol, la rimexolone et le désonide en collyre, appelés corticostéroïdes « légers », constituent le traitement de première intention d'une inflammation modérée (grade D). Pour une inflammation allergique sévère, la prednisolone, la dexaméthasone, la bétaméthasone en collyre doivent être utilisés, en préférant la dose la plus faible et la durée la plus courte possible. Les effets thérapeutiques de ces médicaments, ainsi que leurs éventuels effets indésirables (augmentation de la pression intraoculaire, avec une éventuelle évolution vers un glaucome, formation d'une cataracte, surinfection bactérienne, virale ou fongique), doivent être surveillés par un ophtalmologiste et la dose doit être diminuée lentement sur plusieurs jours. L'application de crème hydrocortisone 1 % sur la surface de la paupière est recommandée pour le traitement d'eczéma très aigu des paupières.

Chez les patients atteints de rhinoconjonctivite, même si les corticostéroïdes administrés par voie nasale ne constituent pas le traitement de première intention de la conjonctivite allergique, il a été démontré que le furoate de mométasone [64] (grade A) et le furoate de fluticasone [65] (grade A) administrés par voie nasale améliorent les symptômes conjonctivaux associés. Bien que les corticostéroïdes par voie nasale soulagent les symptômes oculaires, les mécanismes impliqués, probablement liés à l'affaiblissement du réflexe naso-oculaire, sont inconnus. Il existe peu de données sur la tolérance oculaire, mais la littérature ne contre indique pas leur usage sur plusieurs mois, car il n'y a pas d'augmentation considérable du risque d'hypertension oculaire ou de glaucome [66].

Prescrits au Japon, les inhibiteurs de la calcineurine ne l'ont été ni en Europe ni aux États-Unis pour le traitement de l'allergie oculaire. Leur utilisation doit être réservée à certains patients qui sont suivis dans des centres spécialisés. Plusieurs rapports ont démontré les avantages cliniques de la cyclosporine topique (CsA) 1 à 2 %, en collyre dans le traitement des patients atteints de KCV et KCA graves, pour soulager les symptômes sans engendrer d'effets indésirables significatifs (grade D) [67,68]. Une émulsion ophtalmique à 0,05 % a été validée en accord avec la FDA pour le traitement du syndrome de l'œil sec. À l'inverse la CsA topique à 0,05 % n'est pas plus efficace que le placebo, pour limiter la prise de stéroïdes chez les patients corticodépendants atteints de KCV [69] (grade B), mais elle est efficace dans la prévention à long terme des rechutes de KCV, en comparaison avec le kétotifène topique [70] (grade A). Au Japon, il a été démontré que la CsA à 0,1 % en solution ophtalmique aqueuse est efficace et sûre dans le traitement d'une importante population de patients atteints de KCV et KCA [71] (grade C).

Les crèmes dermatologiques tacrolimus et pimecrolimus sont toutes deux autorisées pour le traitement d'atteintes atopiques de la paupière, sévères et modérées [72]. Malgré le risque de complications infectieuses locales, le tacrolimus 0,1 % [73] (grade C) et 0,03 % [74] ainsi que le pimecrolimus 1 % [75] (grade A) sont efficaces pour traiter les allergies oculaires graves.

L'immunothérapie spécifique (ITS), par voie sous-cutanée ou sublinguale, avec différents protocoles, s'est montrée efficace

Pour citer cet article : Leonardi A, et al. Allergie oculaire : reconnaître et diagnostiquer les réactions d'hypersensibilité de la surface oculaire. Rev Fr Allergol (2014), http://dx.doi.org/10.1016/j.reval.2014.05.005

dans le traitement de patients atteints de CAS et de CAP. Dans la majorité des études, les patients présentaient une rhinoconjonctivite allergique. Peu d'études ont été menées chez des patients atteints de CAS isolée et une étude concernait des patients atteints de KCV. L'immunothérapie s'est révélée efficace dans la diminution du score total ou individuel des symptômes oculaires (jusqu'à 40 % de réduction des prurits) et l'usage de collyres (jusqu'à 63 % de réduction) chez les sujets atteints de RCA ou de CAS, mais pas chez les sujets atteints de CAP [76,77] (grade A).Un TPC spécifique a été réalisé dans quelques études seulement, avant et après immunothérapie, afin d'évaluer la sensibilité des patients à l'allergène responsable. Dans tous les cas, on observe une augmentation du seuil de sensibilité à l'allergène [78] (grade A).

Tableau 5
Traitement pratique de l'allergie oculaire.

Comment traiter les maladies IgE médiées : conjonctivite allergique saisonnière, conjonctivite allergique perannuelle
L'évitement des allergènes cliniquement responsables est la première étape dans la prévention de l'allergie oculaire
Les collyres antihistaminiques, stabilisateurs de mastocytes ou les collyres à double action sont les traitements de première intention
Il faut éviter les corticostéroïdes topiques parce qu'ils sont rarement nécessaires
Les vasoconstricteurs topiques doivent être utilisés avec prudence
Les antihistaminiques par voie générale doivent être utilisés dans les formes aiguës ou lorsque les symptômes oculaires sont associés à d'autres comorbidités allergiques
L'immunothérapie spécifique est indiquée lorsque l'hypersensibilité spécifique est la principale cause de l'allergie oculaire
Comment traiter les formes persistantes/chroniques (IgE médiées et non IgE médiées) : kératoconjonctivite vernale et kératoconjonctivite atopique
L'évitement des déclencheurs spécifiques et non spécifiques est la première étape dans la prévention de l'allergie oculaire
L'utilisation de compresses froides, une bonne hygiène des paupières et des lubrifiants sont conseillés
Les collyres antihistaminiques, les stabilisateurs de mastocytes ou les collyres à double action constituent le traitement de première intention, mais il sera peut-être nécessaire de les combiner avec d'autres traitements. Ils doivent être utilisés fréquemment pendant la journée et pendant toute la saison
Les corticostéroïdes topiques doivent être utilisés en courte cure, lorsque la cornée est atteinte
Les inhibiteurs topiques de la calcineurine peuvent être utilisés chez les patients suivis dans des centres spécialisés (traitement prescrit hors indications dans l'UE)
Les anti-allergiques par voie générale doivent être utilisés lorsque des symptômes oculaires sont associés à d'autres comorbidités allergiques
Comment traiter les maladies non IgE médiées : blépharoconjonctivites de contact
Évitement des irritants et/ou allergènes responsables
Hygiène des paupières
Émollients
Les pommades corticostéroïdes topiques ou les crèmes dermatologiques doivent être utilisées dans les phases aiguës sur la surface de la paupière, avec une préférence pour les corticostéroïdes à faible dose, comme l'hydrocortisone, le désonide et l'acétonide de triamcinolone
Les antihistaminiques par voie orale peuvent être utilisés afin d'atténuer le prurit et l'inflammation de la paupière
Les inhibiteurs topiques de la calcineurine peuvent être utilisés dans les formes sévères chez les patients suivis dans des centres spécialisés (traitement prescrit hors indications dans l'UE)

Tableau 6
Besoins non satisfaits de l'allergie oculaire.

La classification des allergies oculaires n'est toujours pas clairement définie
Des études épidémiologiques bien menées sont nécessaires pour
Préciser la prévalence réelle et la gravité de l'allergie oculaire
Déterminer la gravité de l'allergie oculaire et évaluer ses coûts directs et indirects
Définir les phénotypes/génotypes en relation avec l'hétérogénéité de la maladie, les réponses immunitaires ainsi que l'inflammation et leur implication dans la gravité de l'allergie oculaire et son contrôle par des traitements médicamenteux ou l'immunothérapie
Définir le rôle des allergènes et panallergènes reponsables dans la kératoconjonctivite vernale et dans la kératoconjonctivite atopique
Les mécanismes spécifiques médiateurs et cellulaires associés à des types particuliers d'allergie oculaire doivent être identifiés permettant la mise au point de nouveaux outils diagnostic et de moyens thérapeutiques
De nouveaux traitements sont nécessaires afin de contrôler les symptômes chez les patients sévèrement atteints

6.10. Traitement de l'allergie oculaire pratique

Voir le Tableau 5.

7. Conclusions et besoins non satisfaits

Ce texte résume l'état actuel concernant la classification, le diagnostic de la physiopathologie et le traitement de l'allergie oculaire. Il vise également à favoriser l'intérêt, la compréhension et d'autres études dans ce domaine presque oublié, tant pour les allergologues que pour les ophtalmologistes. Il est toujours difficile d'expliquer pourquoi l'œil peut être le seul organe cible ou pourquoi certains patients souffrent de formes sévères incurables ou chroniques (Tableau 6). L'allergie oculaire manque de données, attire peu de scientifiques et requiert plus de moyens en recherche fondamentale. La recherche pharmacologique et immunologique a identifié de nouvelles pistes en vue de modifier la réponse immunitaire allergique. Ce progrès va se poursuivre, sera appliqué à la pathologie oculaire et permettra, éventuellement, de contrôler complètement les formes modérées et sévères de l'allergie oculaire.

Déclaration d'intérêts

Les auteurs déclarent ne pas avoir de conflits d'intérêts en relation avec cet article.

Références non citées

[19,47,48].

Remerciements

Nous remercions l'EAACI et le groupe d'étude de l'allergie oculaire sur le diagnostic et la prise en charge de l'allergie oculaire (Task Force de l'EAACI – Ocular Allergy Interest Group on Diagnosis and Management of Ocular Allergy) pour nous avoir autorisé à traduire et publier ce travail dans la *Revue française d'allergologie*.

Références

[1] Petricek I, Prost M, Popova A. The differential diagnosis of red eye: a survey of medical practitioners from Eastern Europe and the Middle East. Ophthalmologica 2006;220:229–37.
[2] Smith AF, Pitt AD, Rodruiguez AE, et al. The economic and quality of life impact of seasonal allergic conjunctivitis in a Spanish setting. Ophthalmic Epidemiol 2005;12:233–42.
[3] Pitt AD, Smith AF, Lindsell L, Voon LW, Rose PW, Bron AJ. Economic and quality-of-life impact of seasonal allergic conjunctivitis in Oxfordshire. Ophthalmic Epidemiol 2004;11:17–33.
[4] Palmares J, Delgado L, Cidade M, Quadrado MJ, Filipe HP. Allergic conjunctivitis: a national cross-sectional study of clinical characteristics and quality of life. Eur J Ophthalmol 2010;20:257–64.
[5] Harbour R, Miller J. A new system for grading recommendations in evidence based guidelines. BMJ 2001;323:334–6.
[6] Johansson SG, Hourihane JO, Bousquet J, et al. A revised nomenclature for allergy. An EAACI position statement from the EAACI nomenclature task force. Allergy 2001;56:813–24.
[7] Johansson SG, Bieber T, Dahl R, et al. Revised nomenclature for allergy for global use: report of the Nomenclature Review Committee of the World Allergy Organization, October 2003. J Allergy Clin Immunol 2004;113:832–6.
[8] Leonardi A, De Dominicis C, Motterle L. Immunopathogenesis of ocular allergy: a schematic approach to different clinical entities. Curr Opin Allergy Clin Immunol 2007;7:429–35.
[9] Brozek JL, Bousquet J, Baena-Cagnani CE, et al. Allergic rhinitis and its impact on asthma (ARIA) guidelines: revision. J Allergy Clin Immunol 2010;126:466–76.
[10] Uchio E, Kimura R, Migita H, Kozawa M, Kadonosono K. Demographic aspects of allergic ocular diseases and evaluation of new criteria for clinical assessment of ocular allergy. Graefes Arch Clin Exp Ophthalmol 2008;246:291–6.
[11] Diallo JS. Tropical endemic limboconjunctivitis. Rev Int Trach Pathol Ocul Trop Subtrop 1976;53:71–80.
[12] Limsuwan T, Demoly P. Acute symptoms of drug hypersensitivity (urticaria, angioedema, anaphylaxis, anaphylactic shock). Med Clin North Am 2010;94, 691-710, x.
[13] Wittczak T, Pas-Wyroilak A, Palczynski C. [Occupational allergic conjunctivitis]. Med Pr 2007;58:125–30.
[14] Baudouin C. Allergic reaction to topical eyedrops. Curr Opin Allergy Clin Immunol 2005;5:459–63.
[15] Ait-Khaled N, Pearce N, Anderson HR, Ellwood P, Montefort S, Shah J. Global map of the prevalence of symptoms of rhinoconjunctivitis in children: the International Study of Asthma and Allergies in Childhood (ISAAC) phase three. Allergy 2009;64:123–48.
[16] Gradman J, Wolthers OD. Allergic conjunctivitis in children with asthma, rhinitis and eczema in a secondary outpatient clinic. Pediatr Allergy Immunol 2006;17:524–6.
[17] Singh K, Axelrod S, Bielory L. The epidemiology of ocular and nasal allergy in the United States, 1988–1994. J Allergy Clin Immunol 2010;126, 778-783 e776.
[18] Meltzer EO. The prevalence and medical and economic impact of allergic rhinitis in the United States. J Allergy Clin Immunol 1997;99:S805–28.
[19] Bielory L. Allergic and immunologic disorders of the eye. Part II: ocular allergy. J Allergy Clin Immunol 2000;106:1019–32.
[20] Ciprandi G, Cirillo I, Vizzaccaro A, et al. Seasonal and perennial allergic rhinitis: is this classification adherent to real life? Allergy 2005;60: 882–7.
[21] Bremond-Gignac D, Donadieu J, Leonardi A, et al. Prevalence of vernal keratoconjunctivitis: a rare disease? Br J Ophthalmol 2008;92: 1097–102.
[22] Abelson MB, Chambers WA, Smith LM. Conjunctival allergen challenge. A clinical approach to studying allergic conjunctivitis. Arch Ophthalmol 1990;108:84–8.
[23] Leonardi A, Borghesan F, Faggian D, Depaoli M, Secchi AG, Plebani M. Tear and serum soluble leukocyte activation markers in conjunctival allergic diseases. Am J Ophthalmol 2000;129:151–8.
[24] Anderson DF, Zhang S, Bradding P, McGill JI, Holgate ST, Roche WR. The relative contribution of mast cell subsets to conjunctival TH2-like cytokines. Invest Ophthalmol Vis Sci 2001;42:995–1001.
[25] Fukushima A, Yamaguchi T, Ishida W, Fukata K, Ueno H. Role of VLA-4 in the development of allergic conjunctivitis in mice. Mol Vis 2006;12:310–7.
[26] Miyazaki D, Nakamura T, Toda M, Cheung-Chau KW, Richardson RM, Ono SJ. Macrophage inflammatory protein-1alpha as a costimulatory signal for mast cell-mediated immediate hypersensitivity reactions. J Clin Invest 2005;115:434–42.
[27] Cook EB, Stahl JL, Lowe L, et al. Simultaneous measurement of six cytokines in a single sample of human tears using microparticle-based flow cytometry: allergics vs. non-allergics. J Immunol Methods 2001;254: 109–18.
[28] Hughes JL, Lackie PM, Wilson SJ, Church MK, McGill JI. Reduced structural proteins in the conjunctival epithelium in allergic eye disease. Allergy 2006;61:1268–74.
[29] Leonardi A. Vernal keratoconjunctivitis: pathogenesis and treatment. Prog Retin Eye Res 2002;21:319–39.
[30] Abu El-Asrar AM, Fatani RA, Missotten L, Geboes K. Expression of CD23/CD21 and CD40/CD40 ligand in vernal keratoconjunctivitis. Eye (Lond) 2001;15:217–24.
[31] Leonardi A, Curnow SJ, Zhan H, Calder VL. Multiple cytokines in human tear specimens in seasonal and chronic allergic eye disease and in conjunctival fibroblast cultures. Clin Exp Allergy 2006;36:777–84.
[32] Leonardi A, Sathe S, Bortolotti M, Beaton A, Sack R. Cytokines, matrix metalloproteases, angiogenic and growth factors in tears of normal subjects and vernal keratoconjunctivitis patients. Allergy 2009;64:710–7.
[33] Shoji J, Inada N, Sawa M. Antibody array-generated cytokine profiles of tears of patients with vernal keratoconjunctivitis or giant papillary conjunctivitis. Jpn J Ophthalmol 2006;50:195–204.
[34] Leonardi A, Brun P, Abatangelo G, Plebani M, Secchi AG. Tear levels and activity of matrix metalloproteinase (MMP)-1 and MMP-9 in vernal keratoconjunctivitis. Invest Ophthalmol Vis Sci 2003;44:3052–8.
[35] Manzouri B, Ohbayashi M, Leonardi A, Larkin DF, Ono SJ. Characterization of dendritic cell phenotype in allergic conjunctiva: increased expression of Fc(epsilon)RI, the high-affinity receptor for immunoglobulin E. Eye (Lond) 2009;23:2099–104.
[36] Leonardi A, Busca F, Motterle L, et al. Case series of 406 vernal keratoconjunctivitis patients: a demographic and epidemiological study. Acta Ophthalmol Scand 2006;84:406–10.
[37] Kumagai N, Fukuda K, Fujitsu Y, Yamamoto K, Nishida T. Role of structural cells of the cornea and conjunctiva in the pathogenesis of vernal keratoconjunctivitis. Prog Retin Eye Res 2006;25:165–87.
[38] Motterle L, Diebold Y, Enriquez de Salamanca A, et al. Altered expression of neurotransmitter receptors and neuromediators in vernal keratoconjunctivitis. Arch Ophthalmol 2006;124:462–8.
[39] Bonini S. Atopic keratoconjunctivitis. Allergy 2004;59(Suppl. 78):71–3.
[40] Nivenius E, Montan PG, Chryssanthou E, Jung K, van Hage-Hamsten M, van der Ploeg I. No apparent association between periocular and ocular microcolonization and the degree of inflammation in patients with atopic keratoconjunctivitis. Clin Exp Allergy 2004;34:725–30.
[41] Yamagami S, Ebihara N, Amano SY. Chemokine receptor gene expression in giant papillae of atopic keratoconjunctivitis. Mol Vis 2005;11: 192–200.
[42] Dogru M, Okada N, Asano-Kato N, et al. Alterations of the ocular surface epithelial mucins 1, 2, 4 and the tear functions in patients with atopic keratoconjunctivitis. Clin Exp Allergy 2006;36:1556–60.
[43] Bonini S, Micera A, Iovieno A, Lambiase A. Expression of Toll-like receptors in healthy and allergic conjunctiva. Ophthalmology 2005;112:1528 [discussion 1548–1529].
[44] Thakur A, Willcox MD. Contact lens wear alters the production of certain inflammatory mediators in tears. Exp Eye Res 2000;70:255–9.
[45] Vieira T, Lopes C, Pereira AM, Araujo L, Moreira A, Delgado L. Microarray based IgE detection in poly-sensitized allergic patients with suspected food allergy - an approach in four clinical cases. Allergol Immunopathol (Madr) 2012;40:172–80.
[46] Mortemousque B, Fauquert JL, Chiambaretta F, et al. [Conjunctival provocation test: recommendations]. J Fr Ophtalmol 2006;29:837–46.

Pour citer cet article : Leonardi A, et al. Allergie oculaire : reconnaître et diagnostiquer les réactions d'hypersensibilité de la surface oculaire. Rev Fr Allergol (2014), http://dx.doi.org/10.1016/j.reval.2014.05.005

[47] Leonardi A, Battista MC, Gismondi M, Fregona IA, Secchi AG. Antigen sensitivity evaluated by tear-specific and serum-specific IgE, skin tests, and conjunctival and nasal provocation tests in patients with ocular allergic disease. Eye 1993;7(Pt 3):461–4.
[48] Bourke J, Coulson I, English J. Guidelines for care of contact dermatitis. Br J Dermatol 2001;145:877–85.
[49] Le Coz CJ, Sasseville D. [Interpretation and relevance of patch testing: false-positive and false-negative test reactions, compound allergy, cross-sensitivity]. Ann Dermatol Venereol 2009;136:610–6.
[50] Leonardi A. In-vivo diagnostic measurements of ocular inflammation. Curr Opin Allergy Clin Immunol 2005;5:464–72.
[51] Mimura T, Usui T, Mori M, et al. Relation between total tear IgE and specific serum IgE in seasonal allergic conjunctivitis. Cornea 2011;30:790–5.
[52] Batellier L, Poilane C, Rault J, Chaumeil C, Scat Y. [Measurement of total IgE in tears: the adaptation of an immunoenzyme technique and the value of investigating locally produced IgE in the diagnosis of chronic conjunctivitis]. Ann Biol Clin (Paris) 1999;57:469–73.
[53] Leonardi A, Jose PJ, Zhan H, Calder VL. Tear and mucus eotaxin-1 and eotaxin-2 in allergic keratoconjunctivitis. Ophthalmology 2003;110: 487–92.
[54] Hu Y, Matsumoto Y, Adan ES, et al. Corneal in vivo confocal scanning laser microscopy in patients with atopic keratoconjunctivitis. Ophthalmology 2008;115:2004–12.
[55] Leonardi A, Lazzarini D, Bortolotti M, Piliego F, Midena E, Fregona I. Corneal confocal microscopy in patients with vernal keratoconjunctivitis. Ophthalmology 2012;119:509–15.
[56] Abelson MB, McLaughlin JT, Gomes PJ. Antihistamines in ocular allergy: are they all created equal? Curr Allergy Asthma Rep 2011;11:205–11.
[57] Bielory L, Lien KW, Bigelsen S. Efficacy and tolerability of newer antihistamines in the treatment of allergic conjunctivitis. Drugs 2005;65: 215–28.
[58] Verin P, Easty DL, Secchi A, et al. Clinical evaluation of twice-daily emedastine 0.05 % eye drops (Emadine eye drops) versus levocabastine 0.05 % eye drops in patients with allergic conjunctivitis. Am J Ophthalmol 2001;131:691–8.
[59] Cook EB, Stahl JL, Barney NP, Graziano FM. Mechanisms of antihistamines and mast cell stabilizers in ocular allergic inflammation. Curr Drug Targets Inflamm Allergy 2002;1:167–80.
[60] Yanni JM, Miller ST, Gamache DA, Spellman JM, Xu S, Sharif NA. Comparative effects of topical ocular anti-allergy drugs on human conjunctival mast cells. Ann Allergy Asthma Immunol 1997;79:541–5.
[61] Borazan M, Karalezli A, Akova YA, Akman A, Kiyici H, Erbek SS. Efficacy of olopatadine HCI 0.1 %, ketotifen fumarate 0.025 %, epinastine HCI 0.05 %, emedastine 0.05 % and fluorometholone acetate 0.1 % ophthalmic solutions for seasonal allergic conjunctivitis: a placebo-controlled environmental trial. Acta Ophthalmol 2009;87:549–54.
[62] Ballas Z, Blumenthal M, Tinkelman DG, Kriz R, Rupp G. Clinical evaluation of ketorolac tromethamine 0.5 % ophthalmic solution for the treatment of seasonal allergic conjunctivitis. Surv Ophthalmol 1993;38 Suppl.: 141–8.
[63] Tauber J, Raizman MB, Ostrov CS, et al. A multicenter comparison of the ocular efficacy and safety of diclofenac 0.1 % solution with that of ketorolac 0.5 % solution in patients with acute seasonal allergic conjunctivitis. J Ocul Pharmacol Ther 1998;14:137–45.
[64] Bielory L, Chun Y, Bielory BP, Canonica GW. Impact of mometasone furoate nasal spray on individual ocular symptoms of allergic rhinitis: a meta-analysis. Allergy 2011;66:686–93.
[65] Kaiser HB, Naclerio RM, Given J, Toler TN, Ellsworth A, Philpot EE. Fluticasone furoate nasal spray: a single treatment option for the symptoms of seasonal allergic rhinitis. J Allergy Clin Immunol 2007;119:1430–7.
[66] Pucci N, Novembre E, Cianferoni A, et al. Efficacy and safety of cyclosporine eyedrops in vernal keratoconjunctivitis. Ann Allergy Asthma Immunol 2002;89:298–303.
[67] Utine CA, Stern M, Akpek EK. Clinical review: topical ophthalmic use of cyclosporin A. Ocul Immunol Inflamm 2010;18:352–61.
[68] Daniell M, Constantinou M, Vu HT, Taylor HR. Randomised controlled trial of topical ciclosporin A in steroid dependent allergic conjunctivitis. Br J Ophthalmol 2006;90:461–4.
[69] Lambiase A, Leonardi A, Sacchetti M, Deligianni V, Sposato S, Bonini S. Topical cyclosporine prevents seasonal recurrences of vernal keratoconjunctivitis in a randomized, double-masked, controlled 2-year study. J Allergy Clin Immunol 2011;128, 896-897 e899.
[70] Ebihara N, Ohashi Y, Uchio E, et al. A large prospective observational study of novel cyclosporine 0.1 % aqueous ophthalmic solution in the treatment of severe allergic conjunctivitis. J Ocul Pharmacol Ther 2009;25:365–72.
[71] Rikkers SM, Holland GN, Drayton GE, Michel FK, Torres MF, Takahashi S. Topical tacrolimus treatment of atopic eyelid disease. Am J Ophthalmol 2003;135:297–302.
[72] Vichyanond P, Tantimongkolsuk C, Dumrongkigchaiporn P, Jirapongsananuruk O, Visitsunthorn N, Kosrirukvongs P. Vernal keratoconjunctivitis: result of a novel therapy with 0.1 % topical ophthalmic FK-506 ointment. J Allergy Clin Immunol 2004;113:355–8.
[73] Attas-Fox L, Barkana Y, Iskhakov V, et al. Topical tacrolimus 0.03 % ointment for intractable allergic conjunctivitis: an open-label pilot study. Curr Eye Res 2008;33:545–9.
[74] Chen SL, Yan J, Wang FS. Two topical calcineurin inhibitors for the treatment of atopic dermatitis in pediatric patients: a meta-analysis of randomized clinical trials. J Dermatol Treat 2010;21:144–56.
[75] Calderon MA, Penagos M, Sheikh A, Canonica GW, Durham S. Sublingual immunotherapy for treating allergic conjunctivitis. Cochrane Database Syst Rev 2011:CD007685.
[76] Frolund L, Durham SR, Calderon M, et al. Sustained effect of SQ-standardized grass allergy immunotherapy tablet on rhinoconjunctivitis quality of life. Allergy 2010;65:753–7.
[77] Calderon MA, Penagos M, Sheikh A, Canonica GW, Durham SR. Sublingual immunotherapy for allergic conjunctivitis: Cochrane systematic review and meta-analysis. Clin Exp Allergy 2011;41:1263–72.
[78] Calderon MA, Penagos M, Sheikh A, Canonica GW, Durham SR. Sublingual immunotherapy for allergic conjunctivitis: Cochrane systematic review and meta-analysis. Clin Exp Allergy 2011;41:1263–72.

Pour citer cet article : Leonardi A, et al. Allergie oculaire : reconnaître et diagnostiquer les réactions d'hypersensibilité de la surface oculaire. Rev Fr Allergol (2014), http://dx.doi.org/10.1016/j.reval.2014.05.005